

**RECISATEC – REVISTA CIENTÍFICA SAÚDE E TECNOLOGIA**  
**ISSN 2763-8405****REABSORCIONES RADICULARES ASOCIADAS AL TRATAMIENTO DE ORTODONCIA: UNA REVISIÓN DE LA LITERATURA****REABSORÇÕES RADICULARES ASSOCIADAS AO TRATAMENTO ORTODÔNTICO: UMA REVISÃO DA LITERATURA****ROOT RESORPTIONS ASSOCIATED WITH ORTHODONTIC TREATMENT: A LITERATURE REVIEW**

Paula Lisseth Alberca Agreda<sup>1</sup>, Diana Karolina Bustamante Granda<sup>1</sup>, Chiara Gabriela Trelles Sarmiento<sup>1</sup>, José Armando Velásquez Segarra<sup>1</sup>, Paul Antony Alajo Hinojosa<sup>1</sup>, María Yolanda Yunga Picón<sup>2</sup>, Mónica Beatriz Dávila Arcentales<sup>2</sup>, Miltón Fabricio Lafebre Carrasco<sup>2</sup>

e42358

<https://doi.org/10.47820/recisatec.v4i2.358>

RECIBIDO: 05/24/2024

APROBADO: 06/24/2024

PUBLICADO: 07/09/2024

**RESUMEN**

**Introducción:** El movimiento dental producido por ortodoncia involucra fuerzas mecánicas que logran inducir procesos inflamatorios necesarios para producir cambios fisiológicos en el periodonto. Es común que se produzca una reabsorción radicular apical (RRA) postratamiento ortodóncico, logrando afectar principalmente incisivos y molares. Dada su correlación con la pérdida ósea y la movilidad dental, su detección temprana es crucial. Este artículo tiene como objetivo identificar la causa y el tipo más común de reabsorción radicular en dientes sometidos a tratamiento ortodóncico, así como los factores de riesgo asociados con su aparición. **Metodología:** Se realizó una búsqueda bibliográfica con palabras claves como “reabsorción radicular”, “ortodoncia”, “movimiento ortodóncico”, “fuerza” y “etiología” en bases de datos como PubMed, Scopus y Google Scholar. Se encontraron 3841 resultados relacionados con los patrones de búsqueda, de los cuales se excluyeron 3113 estudios no relevantes al tema, obteniendo 668 en los cuales se aplicó los criterios de exclusión antes mencionados quedando 164 estudios, los cuales se leyeron para seleccionar los estudios más acordes al tema, quedando 40, los cuales se utilizaron en la presente revisión narrativa de literatura. **Conclusión:** La reabsorción radicular (RRA), que afecta el cemento y la dentina de la raíz, es una condición común en la ortodoncia. Para prevenir y controlar esta condición, las radiografías tempranas y el manejo adecuado con fuerzas moderadas ortodóncicas son esenciales. A pesar de que existen opciones farmacológicas, su uso en la práctica es limitado por los efectos secundarios y la falta de estudios.

**PALABRAS CLAVE:** Reabsorción radicular. Ortodoncia. Movimiento ortodóncico. Fuerza. Etiología.

**RESUMO**

**Introdução:** A movimentação dentária produzida pela ortodontia envolve forças mecânicas que conseguem induzir processos inflamatórios necessários para produzir alterações fisiológicas no periodonto. É comum a ocorrência de reabsorção radicular apical (RRA) após o tratamento ortodôntico, afetando principalmente incisivos e molares. Devido à sua correlação com a perda óssea e a mobilidade dentária, a detecção precoce é crucial. Este artigo tem como objetivo identificar a causa e o tipo mais comum de reabsorção radicular em dentes submetidos a tratamento ortodôntico, bem como os fatores de risco associados à sua ocorrência. **Metodologia:** foi realizada uma pesquisa na literatura usando palavras-chave como "reabsorção radicular", "ortodontia", "movimento ortodôntico", "força" e "etiologia" em bancos de dados como PubMed, Scopus e Google Scholar. Foram encontrados 3.841 resultados relacionados aos padrões de pesquisa, dos quais 3.113 estudos não relevantes para o tópico foram excluídos, obtendo-se 668 nos quais foram aplicados os critérios de exclusão mencionados anteriormente, restando 164 estudos, que foram lidos para selecionar os estudos mais relevantes para o tópico, restando 40, que foram usados nesta revisão narrativa da literatura. **Conclusão:** a reabsorção radicular (RRA), que afeta o cemento e a dentina da raiz, é uma condição comum na ortodontia. Para prevenir e controlar essa condição, são essenciais as radiografias precoces e o tratamento adequado com forças ortodônticas moderadas. Embora existam

<sup>1</sup> Estudiante de la Facultad de Odontología, Universidad de Cuenca, Cuenca-Ecuador.

<sup>2</sup> Tutor - Facultad de Odontología, Universidad de Cuenca, Cuenca – Ecuador.



## RECISATEC – REVISTA CIENTÍFICA SAÚDE E TECNOLOGIA ISSN 2763-8405

REABSORCIONES RADICULARES ASOCIADAS AL TRATAMIENTO DE ORTODONCIA: UNA REVISIÓN DE LA LITERATURA  
Paula Lisseth Alberca Agreda, Diana Karolina Bustamante Granda, Chiara Gabriela Trelles Sarmiento, José Armando Velásquez Segarra, Paul Antony Alajo Hinojosa, María Yolanda Yunga Picón, Mónica Beatriz Dávila Arcentales, Miltón Fabricio Lafebre Carrasco

opções farmacológicas, seu uso na prática é limitado devido aos efeitos colaterais e à falta de estudos.

**PALAVRAS-CHAVE:** Reabsorção radicular. Ortodontia. Movimento ortodôntico. Força. Etiologia.

### ABSTRACT

**Introduction:** The dental movement produced by orthodontics involves mechanical forces that manage to induce inflammatory processes necessary to produce physiological changes in the periodontium. It is common for apical root resorption (ARR) to occur after orthodontic treatment, mainly affecting incisors and molars. Given its correlation with bone loss and tooth mobility, its early detection is crucial. This article aims to identify the cause and the most common type of root resorption in teeth undergoing orthodontic treatment, as well as the risk factors associated with its appearance. **Methodology:** A literature search was carried out using keywords such as "root resorption", "orthodontics", "orthodontic movement", "strength" and "etiology" in databases such as PubMed, Scopus and Google Scholar. A total of 3841 results related to the search patterns were found, from which 3113 studies not relevant to the topic were excluded, obtaining 668 in which the aforementioned exclusion criteria were applied, leaving 164 studies, which were read to select the studies most relevant to the topic, leaving 40, which were used in this narrative literature review. **Conclusion:** Root resorption (RR), which affects root cementum and dentin, is a common condition in orthodontics. To prevent and control this condition, early radiographs and proper management with moderate orthodontic forces are essential. Although pharmacological options exist, their use in practice is limited by side effects and lack of studies.

**KEYWORDS:** Root resorption. Orthodontics. Orthodontic movement. Force. Etiology.

### INTRODUCCIÓN

El movimiento dental ortodóncico (MDO) se logra mediante la combinación de la aplicación de fuerza mecánica y la subsiguiente adaptación fisiológica del periodonto. En esencia, la fuerza aplicada en el tratamiento de ortodoncia conduce a procesos inflamatorios necesarios para efectuar el movimiento dental, lo que conlleva cambios locales en el entorno circundante que afectan la circulación sanguínea, la liberación de diversos neurotransmisores, factores de crecimiento y citocinas (1,2).

La reabsorción radicular apical externa tiene una incidencia del 1 al 5% en pacientes después del tratamiento de ortodoncia y es predominante en los incisivos superiores, seguida de los incisivos inferiores y la raíz distal de los primeros molares permanentes (1). Aproximadamente, entre el 5% al 30% de pacientes con tratamiento de ortodoncia presentan RRA severa (3). Radiográficamente puede ser de 4-5 mm hasta 1/4 de la longitud de la raíz que además puede coincidir con pérdida ósea, ya que, una pérdida radicular de 3 mm es equivalente a una pérdida ósea de 1 mm. Las principales consecuencias serán movilidad dental y una relación corono-raíz desfavorable, poniendo en riesgo el curso del tratamiento (1,2,4).

La reabsorción radicular surge de la descomposición no bacteriana del cemento mineralizado por células clásticas y puede dividirse en dos categorías: interna y externa. La reabsorción radicular externa (RRE) inicia en el cemento y/o la dentina y progresa hacia el interior de la pulpa dental y consiste en una pérdida irreversible y permanente de la región apical de la raíz del diente, tiene una prevalencia del 90% después del tratamiento de ortodoncia (1,5,6). Al contrario, la reabsorción



## RECISATEC – REVISTA CIENTÍFICA SAÚDE E TECNOLOGIA ISSN 2763-8405

REABSORCIONES RADICULARES ASOCIADAS AL TRATAMIENTO DE ORTODONCIA: UNA REVISIÓN DE LA LITERATURA  
Paula Lisseth Alberca Agreda, Diana Karolina Bustamante Granda, Chiara Gabriela Trelles Sarmiento, José Armando Velásquez Segarra, Paul Antony Alajo Hinojosa, María Yolanda Yunga Picón, Mónica Beatriz Dávila Arcentales, Miltón Fabricio Lafebre Carrasco

radicular interna (RRI) ocurre solo en los conductos radiculares y/o las cavidades pulpares resultando en la destrucción progresiva de la dentina adyacente, es menos prevalente después del tratamiento de ortodoncia, ya que es causada principalmente por infección pulpar y traumatismos (4,7).

Hasta ahora, se han identificado ocho variantes de RRE, que incluyen tipos como “superficial”, “inflamatoria”, “de reemplazo”, “invasiva”, “por presión”, “ortodóncica”, “fisiológica” e “idiopática”. Se considera que la causa de la RRE no está completamente esclarecida, pero parece estar relacionada con factores tanto sistémicos como locales del individuo, como la edad, el sexo, la predisposición genética, origen étnico, enfermedades sistémicas, alergias y la morfología dental (4,5).

En el contexto de la ortodoncia, la reabsorción radicular es una complicación significativa que se asocia con factores adicionales como la severidad de la maloclusión, la magnitud e intensidad de la fuerza ortodóncica, la duración y el tipo de tratamiento (si es continuo o intermitente). Dado que la reabsorción radicular es un proceso gradual, su detección oportuna y precisa durante el tratamiento ortodóncico es de vital importancia, así como el requerimiento de la utilización de fuerzas óptimas (2,4,5).

La presente revisión de la literatura se realizó con el objetivo general de investigar la etiología, prevalencia y los principales factores de riesgo asociados a la RRE. La reabsorción radicular durante el tratamiento de ortodoncia depende de la magnitud, duración e intensidad de las fuerzas aplicadas; además de los diferentes factores relacionados tanto al paciente como al tratamiento, entonces con la presente revisión se desea brindar un enfoque más específico acerca de las características de cada factor de riesgo y su influencia en el tratamiento (8).

### MATERIALES Y MÉTODOS

Se realizó la búsqueda sistemática de bibliografía en bases de datos electrónicas como PubMed, Scopus y Google Scholar, utilizando las palabras clave “reabsorción radicular”, “ortodoncia”, “movimiento ortodóncico”, “fuerza” y “etiología”.

Los criterios de inclusión son revisiones sistemáticas, estudios prospectivos, metaanálisis, estudios clínicos que cumplan con el requerimiento del tema a investigar y que contengan resumen, introducción, discusión y resultados, sin límite de tiempo ni restricción de idioma. Se excluyeron tesis, estudios no relevantes al tema, libros y artículos con resultados inconclusos.

**RECISATEC – REVISTA CIENTÍFICA SAÚDE E TECNOLOGIA**  
ISSN 2763-8405

REABSORCIONES RADICULARES ASOCIADAS AL TRATAMIENTO DE ORTODONCIA: UNA REVISIÓN DE LA LITERATURA  
Paula Lisseth Alberca Agreda, Diana Karolina Bustamante Granda, Chiara Gabriela Trelles Sarmiento, José Armando Velásquez Segarra, Paul Antony Alajo Hinojosa, María Yolanda Yunga Picón, Mónica Beatriz Dávila Arcentales, Milión Fabricio Lafebre Carrasco

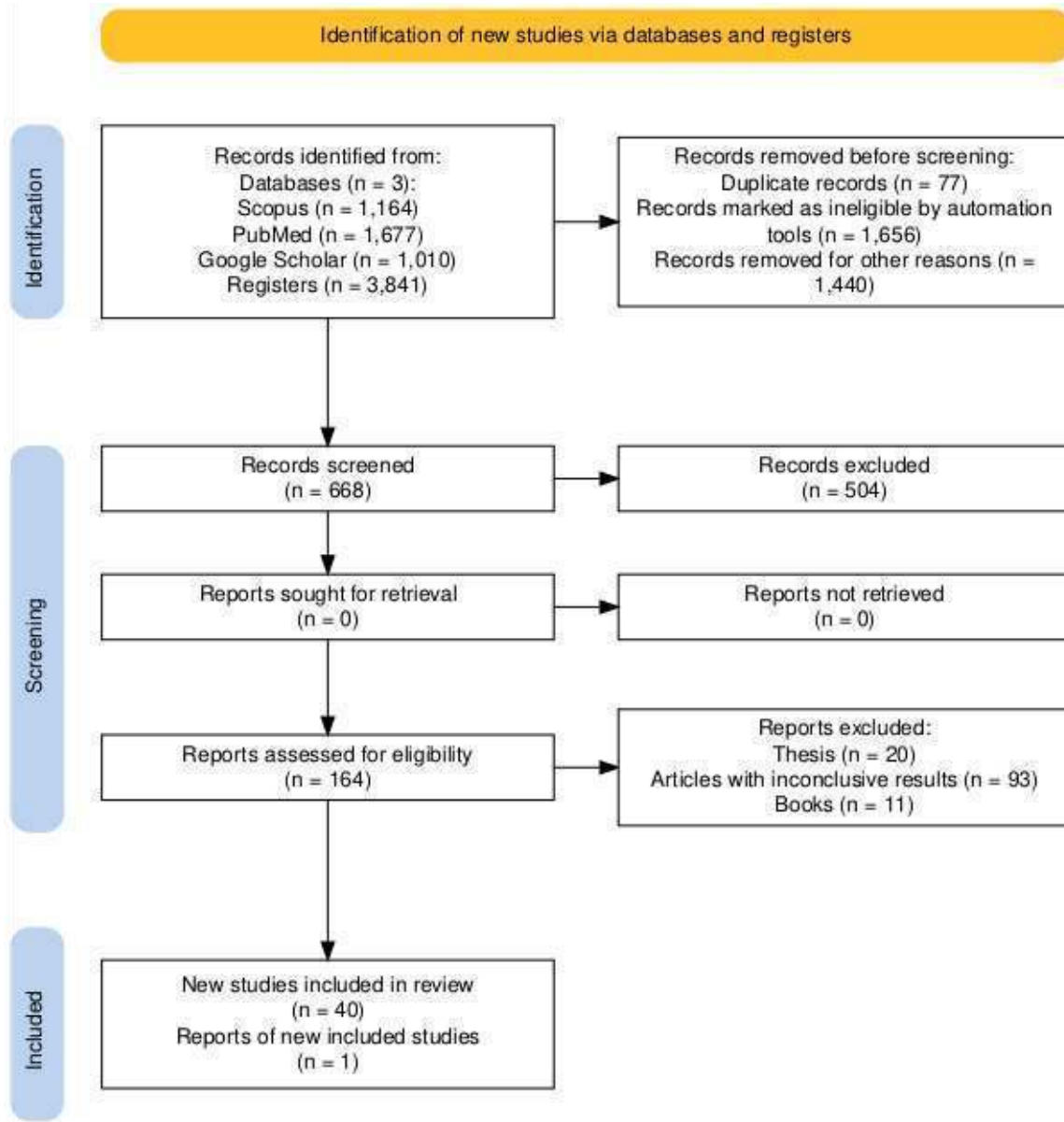


Figura 1. Metodología PRISMA aplicada al trabajo de investigación

Tabla 1. Orden de relevancia y resumen de los principales artículos.

Número	Artículo	Autores	Diseño de estudio	Año	Principales hallazgos
1.	Under pressure mechanisms and risk factors for orthodontically induced inflammatory root resorption: a	Hassan M Dawood Annika Kroeger Vinay Chavda Iain L C Chapple Moritz Kepschull	REV SIS	2023	Contribuye a la comprensión del mecanismo de acción de las células clásticas y la intervención de factores genéticos en la RR, e

**RECISATEC – REVISTA CIENTÍFICA SAÚDE E TECNOLOGIA**  
**ISSN 2763-8405**

REABSORCIONES RADICULARES ASOCIADAS AL TRATAMIENTO DE ORTODONCIA: UNA REVISIÓN DE LA LITERATURA  
Paula Lisseth Alberca Agreda, Diana Karolina Bustamante Granda, Chiara Gabriela Trelles Sarmiento, José Armando Velásquez Segarra, Paul Antony Alajo Hinojosa, María Yolanda Yunga Picón, Mónica Beatriz Dávila Arcentales, Milión Fabricio Lafebre Carrasco

	systematic review  (11)				incentiva a realizar investigaciones más profundas del tema.
2.	Tooth root resorption: A review  (2)	Artak Heboyan. Anna Avetisyan. Gustavo Vicentis de Oliveira Fernandes	Revisión narrativa de la literatura	2022	Permite comprender la etiología de la RR, a través de la división de los principales factores de riesgo y de las técnicas de diagnóstico ideales.
3.	Orthodontic treatment and root resorption: an overview of systematic reviews  (6)	Yassir A Yassir. Grant T McIntyre. David R Bearn.	REV SIS	2021	Evidencia que el riesgo de RR es mayor cuando se aplican fuerzas intensas y continuas de intrusión y torque con aparatos fijos.
4.	Root resorption in clear aligner treatment detected by CBCT: a Systematic review and Meta- analysis  (29)	Patadanai Butsabul Pimsiri Kanpittaya Ratichanok Nantanee	REV SIS y MTAA	2024	Evidencia que los alineadores transparentes pueden causar una RR mínima; además que estudios con CBCT tienen mayor precisión y confiabilidad.
5.	Evaluation of root resorption following orthodontic intrusion: a systematic review and meta-analysis  (23)	Silvio Augusto Bellini-Pereira Jéssica Almeida Aron Aliaga-Del Castillo Cibelle Cristina Oliveira dos Santos José Fernando Castanha Henriques Guilherme Janson	MTAA	2021	Resalta que la intrusión es el tipo de movimiento que mayor RR causa, sin embargo, se demostró que la duración e intensidad son los factores que realmente influyen.
6.	Association of orthodontic force system and root resorption: A	Marina G. Roscoe,a Josete B. C. Meira,b and Paolo M.	Observacio nal descriptivo (REV SIST)	2015	Destaca que la fuerza y duración del tratamiento ortodóncico están directamente

**RECISATEC – REVISTA CIENTÍFICA SAÚDE E TECNOLOGIA**  
**ISSN 2763-8405**

REABSORCIONES RADICULARES ASOCIADAS AL TRATAMIENTO DE ORTODONCIA: UNA REVISIÓN DE LA LITERATURA  
Paula Lisseth Alberca Agreda, Diana Karolina Bustamante Granda, Chiara Gabriela Trelles Sarmiento, José Armando Velásquez Segarra, Paul Antony Alajo Hinojosa, María Yolanda Yunga Picón, Mónica Beatriz Dávila Arcentales, Milión Fabricio Lafebre Carrasco

	systematic review (1)	Cattaneo			relacionados con la RR.
7.	Association of clinical variables and polymorphisms in RANKL, RANK, and OPG genes with external apical root resorption (12)	Bruno Borges de Castilhos Cleber Machado de Souza Maria Luiza S. Simas Netta Fontana Fabiano Alvim Pereira Orlando Motohiro Tanaka Paula Cristina Trevilatto	ECA	2019	Concluye que incisivos centrales con raíces largas y la rápida expansión del maxilar se relacionan con el polimorfismo del gen del OPG, se relacionan directamente con la RR.
8.	External apical root resorption and vectors of orthodontic tooth movement (32)	Eric R Linkous Terry M Trojan Edward F Harris	ECA	2020	La RR es más frecuente en movimientos como la intrusión y torque.
9.	Root resorption factors associated with orthodontic treatment with fixed appliances: A systematic review and meta-analysis (26)	Humberto Villaman-Santacruz Rafael Torres-Rosas Alfonso Enrique Acevedo-Mascarúa Liliana Argueta-Figueroa	MTAA	2022	Sugiere que la cantidad de RRE es menor en dientes endodómicamente tratados, en comparación con dientes vitales.
10.	Comparison of orthodontic root resorption of root-filled and vital teeth: A meta-analysis (27)	Alves Otelakoski B. Magno Gonçalves F. Marques de Mattos de Araujo, B. Zeigelboim, B. S.	MTAA	2022	Esclarece que la RRE es menos en dientes endodómicamente tratados debido a que la obturación y restauración del diente tratado, le confieren mayor estabilidad.

**RECISATEC – REVISTA CIENTÍFICA SAÚDE E TECNOLOGIA**  
**ISSN 2763-8405**

REABSORCIONES RADICULARES ASOCIADAS AL TRATAMIENTO DE ORTODONCIA: UNA REVISIÓN DE LA LITERATURA  
Paula Liseth Alberca Agreda, Diana Karolina Bustamante Granda, Chiara Gabriela Trelles Sarmiento, José Armando Velásquez Segarra, Paul Antony Alajo Hinojosa, María Yolanda Yunga Picón, Mónica Beatriz Dávila Arcentales, Milión Fabricio Lafebre Carrasco

		Veríssimo Meira Taveira, K. Sampaio Santos, R. Guariza-Filho, O. Stechman-Neto, J. & Miranda de Araujo, C			
11.	External apical root resorption after orthodontic treatment: analysis in different chronological periods (21)	Bruno Moreira das Neves Luciana Quintanilha Pires Fernandes Jonas Capelli Junior	Estudio de cohorte retrospectivo	2022	Después de relacionar la intervención de varios factores de riesgo, llegó a la conclusión que el sexo y la edad no tienen influencia.
12.	Are asthma and allergy associated with increased root resorption following orthodontic treatment? A meta-analysis (17)	Reem Kais Al-Saqi Athanasios E. Athanasiou Miltiadis A. Makrygiannakis Eleftherios G. Kaklamanos	MTAA	2023	Analizó que personas con alergias tienen mayor predisposición a tener RRE.
13.	Factores biomecánicos asociados a la reabsorción radicular post ortodoncia. Revisión de literature (28)	Orellana-Padilla GE Zapata-Hidalgo CD	Revisión narrativa de la literatura	2023	Establece que es ideal realizar controles radiográficos y pausas de tratamiento en pacientes que presentan RR, para disminuir la severidad.
14.	Root resorption before and after orthodontic treatment: a clinical study of contributory factors	Ruo Ping Jiang J.M. McDonald Min Kui Fu	ECA	2010	Destaca que la edad tiene influencia en la RR, sobre todo en pacientes mayores; además, mientras más dure el tratamiento, más grave

**RECISATEC – REVISTA CIENTÍFICA SAÚDE E TECNOLOGIA**  
**ISSN 2763-8405**

REABSORCIONES RADICULARES ASOCIADAS AL TRATAMIENTO DE ORTODONCIA: UNA REVISIÓN DE LA LITERATURA  
Paula Lisseth Alberca Agreda, Diana Karolina Bustamante Granda, Chiara Gabriela Trelles Sarmiento, José Armando Velásquez Segarra, Paul Antony Alajo Hinojosa, María Yolanda Yunga Picón, Mónica Beatriz Dávila Arcentales, Miltón Fabricio Lafebre Carrasco

	(22)				será la reabsorción.
15.	Prevalence and severity of apical root resorption during orthodontic treatment with clear aligners and fixed appliances: a cone beam computed tomography study (4)	Yuan Li. Shiyong Deng. Li Mei. Zhengzheng Li. Xinyun Zhang. Chao Yang. Yu Li.	Estudio de cohorte retrospectivo	2020	Realiza una comparación entre el tratamiento con alineadores transparentes y aparatos fijos, donde se enfatiza que los alineadores transparentes ofrecen una menor gravedad de RR.
16.	Expression of biological markers in gingival crevicular fluid of teeth with orthodontically induced root resorption (3)	Kholoud Ahmed Abo Mandour. Marwa Ali Tawfeek. Mona A. Montasser.	Ensayo clínico cruzado	2021	Ofrece una diferente alternativa diagnóstica de RR más precisa.
17.	Polymorphisms of genes encoding P2X7R, IL-1B, OPG and RANK in orthodontic-induced apical root resorption (13)	S Pereira N Lavado L Nogueira M Lopez J Abreu H Silva	Estudio de cohorte retrospectivo	2014	Destaca al gen P2RX7 como un posible factor de susceptibilidad de RRE.
18.	Primary failure of eruption and tooth resorption (8)	Céline Stutz. Delphine Wagner. Catherine-Isabelle Gros. Amira Sayeh. Hervé Gegout. Sabine Kuchler-Bopp. Marion Strub	ECA	2022	Contribuye a evaluar la etiología de la RRE.
19.	Genetic and other	Nellie N. Baghaei Guihua Zhai	Estudio de casos y	2023	Destaca que factores como la extracción

**RECISATEC – REVISTA CIENTÍFICA SAÚDE E TECNOLOGIA**  
**ISSN 2763-8405**

**REABSORCIONES RADICULARES ASOCIADAS AL TRATAMIENTO DE ORTODONCIA: UNA REVISIÓN DE LA LITERATURA**  
Paula Lisseth Alberca Agreda, Diana Karolina Bustamante Granda, Chiara Gabriela Trelles Sarmiento, José Armando Velásquez Segarra, Paul Antony Alajo Hinojosa, María Yolanda Yunga Picón, Mónica Beatriz Dávila Arcentales, Miltón Fabricio Lafebre Carrasco

	factors contributing to external apical root resorption in orthodontic patients  (14)	Ejvis Lamani	controles		dental, pacientes caucásicos, clase II y III y la relación esquelética III se asocian a RR.
<b>20.</b>	Comparison between conventional and piezocision-assisted orthodontics in relieving anterior crowding: a systematic review and meta-analysis  (31)	Erum Afzal Mubassar Fida Durre Shahwar Malik Sarah Irfan Meisha Gul	MTAA	2021	Evidencia que no existen efectos negativos del uso de la piezocisión con respecto a la RR.
<b>Abreviaturas</b>					
<b>REV SIS (revisión sistemática), RR (reabsorción radicular), RRE (reabsorción radicular externa), RRI (reabsorción radicular interna), ECA (ensayo clínico aleatorizado), MTAA (metaanálisis).</b>					

**Tabla 1 Resumen de los principales hallazgos de los principales estudios incluidos en la presente revisión de la literatura**

**RESULTADOS**

Con la búsqueda se obtuvieron, inicialmente, 3841 resultados relacionados con los patrones de búsqueda. De estos, se excluyeron 3113 estudios que no eran relevantes, obteniendo 668 estudios. Al aplicar los criterios de exclusión antes mencionados, quedaron 164 estudios. Tras una revisión detallada, se seleccionaron 40 estudios, que se utilizaron en la presente revisión narrativa de literatura.

**MARCO TEÓRICO**

La RRE consiste en la lisis progresiva de cemento y dentina radicular en la región apical, provocada por la acción de células clásticas, este proceso es permanente e irreversible y puede ser fisiológico (estimulada por fuerzas generadas por la propia erupción de los dientes permanentes, el aumento de las fuerzas de masticación y la presencia de un potencial de reabsorción inherente a la estructura de los dientes primarios) o patológico (2), sin embargo, tras la aplicación de fuerzas durante el MDO es una complicación que puede agravarse (6,8).

Cuando la presión ortodóncica excede la presión capilar periodontal se produce un colapso de los capilares y una disfunción del suministro de sangre, formando una zona hialinizada debido a la

## RECISATEC – REVISTA CIENTÍFICA SAÚDE E TECNOLOGIA ISSN 2763-8405

REABSORCIONES RADICULARES ASOCIADAS AL TRATAMIENTO DE ORTODONCIA: UNA REVISIÓN DE LA LITERATURA  
Paula Lisseth Alberca Agreda, Diana Karolina Bustamante Granda, Chiara Gabriela Trelles Sarmiento, José Armando Velásquez Segarra, Paul Antony Alajo Hinojosa, María Yolanda Yunga Picón, Mónica Beatriz Dávila Arcentales, Miltón Fabricio Lafebre Carrasco

isquemia y necrosis aséptica del ligamento periodontal (1). Como resultado, las células clásticas migran fuera de los capilares del ligamento periodontal y se fusionan para formar células multinucleadas, capaces de reabsorber tejidos mineralizados como huesos y raíces dentales (6,9).

### FACTORES DE RIESGO

El proceso inflamatorio que ocasiona RRA depende de múltiples factores, principalmente, de la vulnerabilidad de los tejidos involucrados y de la agresividad de las células encargadas de la reabsorción (10). Estos factores se clasifican en factores relacionados con el tratamiento y factores relacionados con el paciente (6,11).

### FACTORES RELACIONADOS CON EL PACIENTE

Estos factores son diversos e incluyen aspectos genéticos, sistémicos y específicos del individuo. A continuación, se presenta un resumen de los principales factores:

#### Factores genéticos

El receptor purinérgico P2X (P2RX7), activado por el ATP y liberado durante las fuerzas ortodóncicas compresivas, está implicado en la apoptosis de osteoclastos y el funcionamiento normal de osteoblastos (12). Se han investigado 3 polimorfismos de un solo nucleótido (SNP) en el gen P2RX7 (rs1718119, rs208294 y rs2230912.6) relacionados con RRA. De estos, el alelo +489 C (rs208294) y el alelo +1068G (rs1718119) se asociaron con reabsorción radicular (12,13).

P2RX7 también promueve la liberación de citoquinas interleucina-1 (IL-1 $\alpha$  e IL-1 $\beta$ ). Mientras que la IL-1 $\alpha$  es liberada por los macrófagos en las primeras etapas de la inflamación, la IL-1 $\beta$  permanece está inactiva y necesita de la caspasa 1 (CASP1) para activarse participar en el proceso inflamatorio que resulta en la eliminación del tejido necrótico y eventualmente conduce a la reabsorción radicular (14,40).

#### Factores sistémicos

*Problemas Endocrinos:* Enfermedades como hipotiroidismo, hipopituitarismo, están relacionadas con la RRE, el hipotiroidismo es una condición que puede alterar el metabolismo óseo, disminuyendo la actividad de los osteoblastos y osteoclastos. Esto puede predisponer a cambios en la estructura ósea, incluyendo la raíz dental, aumentando el riesgo de reabsorción radicular (9,10,15). El hipopituitarismo al tener la disminución de las hormonas de crecimiento y otras hormonas reguladoras puede afectar la remodelación ósea normal y la respuesta del tejido dental ante estímulos externos, potencialmente contribuyendo a la RRE (10,16).

*Enfermedades Crónicas:* La artritis causa inflamación crónica que puede afectar la salud general y la respuesta inmune del cuerpo. Esta inflamación puede contribuir a la destrucción del tejido óseo, incluido el hueso alveolar que sostiene los dientes, aumentando así la susceptibilidad a la reabsorción radicular si afecta los tejidos periodontales (17).

## **RECISATEC – REVISTA CIENTÍFICA SAÚDE E TECNOLOGIA**

**ISSN 2763-8405**

**REABSORCIONES RADICULARES ASOCIADAS AL TRATAMIENTO DE ORTODONCIA: UNA REVISIÓN DE LA LITERATURA**  
Paula Lisseth Alberca Agreda, Diana Karolina Bustamante Granda, Chiara Gabriela Trelles Sarmiento, José Armando Velásquez Segarra, Paul Antony Alajo Hinojosa, María Yolanda Yunga Picón, Mónica Beatriz Dávila Arcentales, Miltón Fabricio Lafebre Carrasco

*El asma causa un desequilibrio entre los linfocitos T helper 1 y T helper 2, siendo estos últimos los responsables de la liberación de mediadores inflamatorios (interleucinas 4,5,6,10 y 13) en los pulmones, aumentando la secreción de histaminas, prostaglandinas y leucotrienos las cuales viajan al ligamento periodontal interactuando con las células involucradas en la remodelación de tejidos y el movimiento dentario (9,18).*

### **Estado nutricional**

Una dieta equilibrada y rica en nutrientes es fundamental para mantener la salud ósea, incluyendo los tejidos que rodean las raíces dentales. Las deficiencias nutricionales, especialmente de calcio, magnesio, vitaminas A, C y D (16), pueden predisponer a una menor resistencia del tejido óseo y periodontal frente a las fuerzas ortodóncicas, aumentando así el riesgo de RRE (18,19). Además, el estado nutricional también afecta la respuesta inflamatoria del cuerpo. La inflamación crónica o la falta de respuesta inmune adecuada debido a deficiencias nutricionales pueden interferir con la capacidad de los tejidos periodontales para adaptarse y recuperarse de las fuerzas ortodóncicas, lo que podría contribuir a la RRE (9).

### **Edad**

A medida que una persona envejece cronológicamente experimenta cambios en la estructura ósea y en los tejidos periodontales (disminución de la vascularización y elasticidad periodontal, hueso alveolar menos esponjoso) por ello los adultos son más predisponentes a experimentar RRE (9,18). Sin embargo, la edad cronológica por sí sola no es un factor determinante directo de la RRE después de la ortodoncia (19).

La RRE muy pocas veces se observa en niños, pero cuando sucede, afecta la erupción de los dientes implicados, lo a su vez impide el crecimiento del alveolo vecino, provocando que el diente afectado quede infraocluido. En estas circunstancias, la cresta alveolar inmadura asociada al diente anquilosado puede causar cambios en la apariencia, fonética y función, complicando cualquier tratamiento restaurativo posterior (20).

### **Factores farmacológicos**

El consumo de alcohol y corticosteroides durante el tratamiento ortodóncico puede incrementar la reabsorción radicular. Dosis altas de corticosteroides promueven la reabsorción, mientras que dosis bajas actúan como un factor protector (18). Los bifosfonatos inducen apoptosis tanto en odontoblastos como en osteoblastos, por lo tanto, tienden a ser inhibidores de la RRE (10).

### **Hábitos**

Tanto el bruxismo como la onicofagia pueden ejercer fuerzas adicionales y repetidas sobre los dientes y las raíces dentales. Estas fuerzas pueden ser excesivas y no estar controladas, lo que podría provocar reabsorción radicular externa debido al estrés mecánico prolongado sobre las raíces



## RECISATEC – REVISTA CIENTÍFICA SAÚDE E TECNOLOGIA ISSN 2763-8405

REABSORCIONES RADICULARES ASOCIADAS AL TRATAMIENTO DE ORTODONCIA: UNA REVISIÓN DE LA LITERATURA  
Paula Lisseth Alberca Agreda, Diana Karolina Bustamante Granda, Chiara Gabriela Trelles Sarmiento, José Armando Velásquez Segarra, Paul Antony Alajo Hinojosa, María Yolanda Yunga Picón, Mónica Beatriz Dávila Arcentales, Miltón Fabricio Lafebre Carrasco

dentales. Además, tanto el bruxismo como la onicofagia pueden irritar los tejidos periodontales y periapicales, desencadenando una respuesta inflamatoria crónica. Esta inflamación prolongada puede predisponer a la reabsorción radicular externa al alterar el equilibrio entre los procesos de reabsorción y remodelación ósea (10,18).

### FACTORES RELACIONADOS CON EL TRATAMIENTO

#### Morfología y posición de los dientes

En cuanto al tipo de diente, los incisivos laterales superiores, centrales superiores, incisivos inferiores, premolar inferior y segundo premolar inferior son más susceptibles a RRE. La morfología unirradicular de estos dientes puede estar relacionada con su mayor potencial de resorción, ya que son los que más cantidad de movimiento reciben. Este hecho sugiere que los dientes multirradiculares pueden ser más resistentes a la reabsorción, pero no excluye la aparición de RRE en estos dientes (23).

Así mismo, las lesiones radiculares son más comunes en dientes con raíces cortas y raíces delgadas o con formas irregulares. En dientes con raíces más largas, se necesitan fuerzas más elevadas para su movimiento, lo que aumenta la actividad durante la inclinación y el torque (25).

#### Traumatismo dental

Un trauma dental puede comprometer la estructura del diente y su capacidad para resistir fuerzas mecánicas, facilitando la RRE. Los dientes avulsionados y reinsertados en el alveolo son susceptibles a desarrollar anquilosis espontánea y RRE, ante el movimiento ortodóncico. Se recomienda evitar el tratamiento ortodóncico en estos casos (25).

#### Vitalidad dental

Los dientes que han sido tratados con endodoncia muestran menor reabsorción en comparación con los dientes vitales debido a que el tratamiento de conducto elimina el tejido pulpar que podría activar la reabsorción radicular. Esto puede disminuir la actividad de los osteoclastos que participan en este proceso. Además, la restauración y sellado del conducto ayudan a mantener la estructura del diente más estable, lo que reduce su susceptibilidad a la reabsorción (9, 26, 27).

#### Tipo de aparatología

El tipo de aparatología utilizado puede influir en la RRE, debido a que cada uno de los aparatos va a aplicar diferentes tipos de fuerzas y magnitudes, así como el control del movimiento va a ser diferente según el tipo de aparatología, sea fija o removible (28).

## **RECISATEC – REVISTA CIENTÍFICA SAÚDE E TECNOLOGIA**

**ISSN 2763-8405**

**REABSORCIONES RADICULARES ASOCIADAS AL TRATAMIENTO DE ORTODONCIA: UNA REVISIÓN DE LA LITERATURA**  
Paula Lisseth Alberca Agreda, Diana Karolina Bustamante Granda, Chiara Gabriela Trelles Sarmiento, José Armando Velásquez Segarra, Paul Antony Alajo Hinojosa, María Yolanda Yunga Picón, Mónica Beatriz Dávila Arcentales, Miltón Fabricio Lafebre Carrasco

### **Tipos de movimiento**

Algunos tipos de movimiento dental, como la intrusión (movimiento hacia el hueso) o la extrusión (movimiento hacia fuera del hueso), pueden estar asociados con mayor riesgo de RRE (31). Eric R. Linkous y colaboradores (32), realizaron un estudio en donde evaluaron el grado de RRE por el vector de movimiento en donde todos los tipos de movimiento evaluados causaron un porcentaje de RRE. Sin embargo, los movimientos de intrusión y torsión presentaron un mayor grado de RRE.

### **Tipo y magnitud de las fuerzas**

Las fuerzas ligeras son menos dañinas para los dientes durante el tratamiento ortodóncico. Los alambres de níquel-titanio, que generan fuerzas continuas, son más perjudiciales que los arcos de acero, que producen fuerzas intermitentes (31).

Las fuerzas ortodóncicas inapropiadas o excesivas aplicadas durante un tratamiento pueden aumentar la incidencia de la reabsorción radicular.

- **Fuerza Constante:** La fuerza mecánica aplicada de manera constante ha mostrado aumentar la expresión de genes como IL-6, COX-2 y RANKL, los cuales están asociados con la inflamación y la reabsorción ósea (11,25).
- **Fuerza Intermitente:** Similar a la fuerza constante, la aplicación intermitente también promueve la expresión de genes que facilitan la reabsorción ósea. La activación de COX-2 y la inducción de prostaglandina E2 (PGE2) incrementan la reabsorción radicular (11).

### **Duración del tratamiento**

Muchos estudios han informado que el tratamiento de ortodoncia prolongado es una causa importante de RRE. En un estudio de Levander y Malmgren (33), se informó que el 34% de los dientes experimentaron reabsorción después de 6 a 9 meses, esta cifra aumentó al 56% después de 19 meses. En otro estudio realizado por Saadet y Esin encontraron que la incidencia de RRE en pacientes que recibieron tratamiento durante 33 a 49 meses fue mayor que en pacientes que recibieron tratamiento durante 8 a 32 meses. Cada año de tratamiento puede suponer una pérdida de 0,9 mm de longitud radicular (33).

### **DIAGNÓSTICO DE RRE**

El diagnóstico de la RRE se ha basado en radiografías periapicales y panorámicas, sin embargo, estos métodos diagnósticos bidimensionales presentan algunas limitaciones como; no permiten un campo de visión suficiente, la dificultad de la técnica de sustracción digital; además, para poder detectar reabsorción, debe haber una pérdida significativa de longitud, por lo que, como una perspectiva al futuro, se ha sugerido métodos sustitutos que aseguren un adecuado diagnóstico y control de la RRE (3,6).

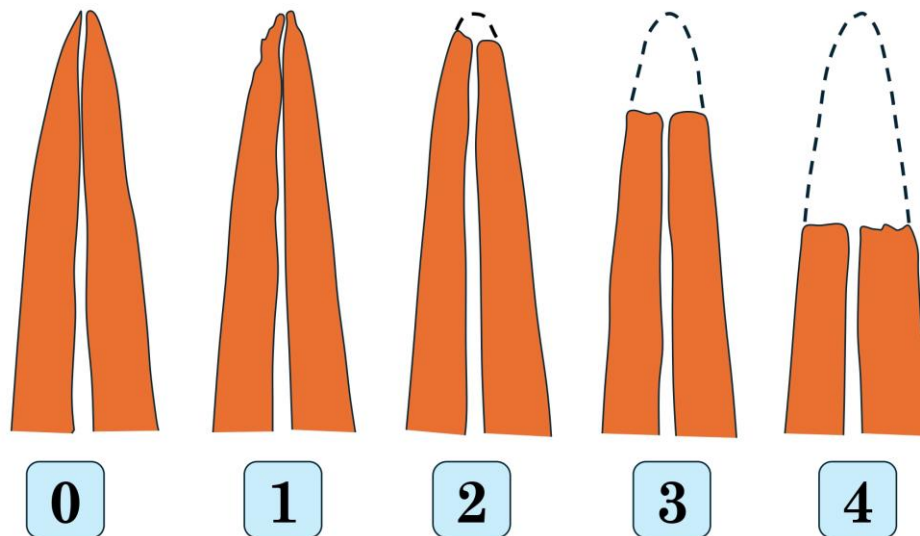
## RECISATEC – REVISTA CIENTÍFICA SAÚDE E TECNOLOGIA ISSN 2763-8405

REABSORCIONES RADICULARES ASOCIADAS AL TRATAMIENTO DE ORTODONCIA: UNA REVISIÓN DE LA LITERATURA  
Paula Lisseth Alberca Agreda, Diana Karolina Bustamante Granda, Chiara Gabriela Trelles Sarmiento, José Armando Velásquez Segarra, Paul Antony Alajo Hinojosa, María Yolanda Yunga Picón, Mónica Beatriz Dávila Arcentales, Miltón Fabricio Lafebre Carrasco

Se pueden realizar estudios en 3D como la tomografía computarizada de haz cónico; sin embargo, también tiene sus limitaciones, como son; el aumento de la dosis de radiación, el elevado costo y las cuestiones éticas asociadas. También se ha propuesto el diagnóstico mediante estudios microscópicos sobre la expresión de biomarcadores presentes en el fluido crevicular gingival de los dientes tratados con ortodoncia, el principal problema asociado con este método es la necesidad de análisis de alto nivel, instrumentación de laboratorio para realizar ELISA, Western-blot o electroforesis (9,8).

### GRADO DE RRE

El índice de Malmgren et al, fue un estudio cualitativo realizado en radiografías panorámicas de pacientes que han sido tratados con ortodoncia previamente, luego este estudio fue modificado por Sharpe et al para evaluar el grado de RRE (Figura 2) (34,35). La significancia clínica del índice de Malmgren se aplica a la severidad de RRA, considerando que dientes que tengan grados de 0 a 1 se consideran como “severidad leve”, los grados 2 y 3 se consideran como “severidad moderada” y el grado 4 se considera como “severidad alta” (35).



**Figura 2. Grado de RRE. Adaptado de Malmgren (34)**

**Grado 0:** ausencia de reabsorción.

**Grado 1:** contorno apical irregular.

**Grado 2:** reabsorción hasta 2 mm de la longitud de la raíz.

**Grado 3:** reabsorción de 2 mm hasta  $\frac{1}{3}$  de la longitud de la raíz.

**Grado 4:** reabsorción radicular severa mayor a  $\frac{1}{3}$  de la longitud de la raíz.



## RECISATEC – REVISTA CIENTÍFICA SAÚDE E TECNOLOGIA ISSN 2763-8405

REABSORCIONES RADICULARES ASOCIADAS AL TRATAMIENTO DE ORTODONCIA: UNA REVISIÓN DE LA LITERATURA  
Paula Lisseth Alberca Agreda, Diana Karolina Bustamante Granda, Chiara Gabriela Trelles Sarmiento, José Armando Velásquez Segarra, Paul Antony Alajo Hinojosa, María Yolanda Yunga Picón, Mónica Beatriz Dávila Arcentales, Milton Fabricio Lafebre Carrasco

### TRATAMIENTO

Al cesar la fuerza ortodóncica aplica, la reabsorción radicular activa se detiene y comienza un proceso de reparación parcial, funcional y anatómica, en donde, la dentina expuesta es cubierta por una fina capa de cemento de reparación, que, en el mejor de los casos, restaura el contorno original de la superficie radicular, siendo necesario un descanso mínimo de 4 semanas para el inicio de la reparación (9).

El tratamiento principal para la RRE se centra en la prevención, realizando terapia de menor duración, aplicar fuerzas ligeras e intermitentes, llevar a cabo una anamnesis detallada para identificar cualquier factor de riesgo, así como el monitoreo constante del paciente por medio de imágenes (9,13).

Varios agentes químicos/farmacológicos (bisfosfonatos, gluconato de calcio, doxiciclina, prostaglandina E2, tetraciclina, fluoruro, simvastatina, hormona de crecimiento y L-tiroxina) han sido probados por su potencial para prevenir la reabsorción o reparar los tejidos reabsorbidos (9,16,36). Aunque se descubrió que la mayoría de ellos eran eficaces, no se han utilizado clínicamente debido a su posible efecto sistémico o efectos adversos sobre el movimiento dental ortodóncico (36, 37).

### DISCUSIÓN

La RRE es un efecto secundario frecuente del tratamiento ortodóncico, y su aparición está vinculada a múltiples factores, tal como se ha señalado anteriormente. En 2010 *Ruo-ping Jiang et al*, (22) evaluaron los factores asociados con la reabsorción radicular en 96 personas (34 hombres y 62 mujeres) de entre 9 y 34 años que habían sido tratados con aparatos fijos durante al menos 1 año, no encontraron diferencias estadísticamente significativas en la RRE con relación al sexo, pero si encontraron que la edad, la duración del tratamiento y las extracciones estaban relacionadas con la RRE. Así mismo, *Neves BM et al*, en 2022 (21), analizaron las radiografías periapicales de 326 pacientes (205 mujeres y 121 hombres), con una edad promedio de 15 años, divididos en dos grupos, el grupo experimental a quienes se les extrajo los primeros premolares superiores y el grupo de control a quienes no se lo hizo. Ellos concluyeron que la RRE fue mayor en el grupo experimental debido a factores como extracción de premolares, tratamiento ortodóncico prolongado, posible características genéticas y forma de la raíz, sin influencia del sexo y la edad. Ambos autores coinciden que la RRE está influenciada por factores como la extracción de premolares y la duración del tratamiento, sin influencia del sexo.

Sin embargo, en el estudio de *Pereira et al*. 2014 (13), en donde se estudió a 195 pacientes (72 hombres y 123 mujeres), con una edad promedio de 17.24 años, por 36 meses, utilizando un enfoque de regresión múltiple para investigar la asociación entre el género y la reabsorción radicular externa inducida por ortodoncia. Se menciona que, en promedio, los valores de reabsorción radicular fueron un 3% más bajos en mujeres en comparación con hombres, esto puede deberse a las diferencias hormonales entre géneros.

## RECISATEC – REVISTA CIENTÍFICA SAÚDE E TECNOLOGIA ISSN 2763-8405

REABSORCIONES RADICULARES ASOCIADAS AL TRATAMIENTO DE ORTODONCIA: UNA REVISIÓN DE LA LITERATURA  
Paula Lisseth Alberca Agreda, Diana Karolina Bustamante Granda, Chiara Gabriela Trelles Sarmiento, José Armando Velásquez Segarra, Paul Antony Alajo Hinojosa, María Yolanda Yunga Picón, Mónica Beatriz Dávila Arcentales, Milión Fabricio Lafebre Carrasco

El tipo de aparatología que se utiliza para realizar el movimiento ortodóncico también es un factor muy importante, especialmente porque en la actualidad han surgido nuevos aparatos, en los cuales las fuerzas aplicadas, distribución de las fuerzas, el control de movimiento y la duración del tratamiento son distintos. *Patadanai Butsabul et. al*, en 2024 (29) evaluaron la cantidad de RRE en 638 pacientes, quienes fueron sometidos a tratamiento de ortodoncia con alineadores transparentes, la duración del tratamiento varió de 15 a 30 meses. La cantidad de EARR se evaluó únicamente mediante CBCT. Concluyeron que los alineadores transparentes pueden causar una reabsorción radicular mínima, ya que, la cantidad de reabsorción después del tratamiento es de 0,56 mm, lo que no es clínicamente significativo. Sin embargo, solo los incisivos centrales superiores, los incisivos laterales superiores y los incisivos centrales mandibulares tuvieron una reducción relevante en la longitud de la raíz, favoreciendo un aumento de la EARR en el tratamiento con alineadores transparentes. Mientras que en el estudio realizado por *Fang et. al* en 2019 (39), se evaluaron pacientes tratados con alineadores transparentes (CAT) y aparatos fijos tradicionales (FAT). Los resultados indicaron que la reabsorción de la raíz externa fue significativamente menor en aquellos tratados con alineadores transparentes en comparación con los aparatos fijos. Se observó que la reabsorción más severa ocurrió principalmente en los incisivos laterales superiores, mientras que los incisivos laterales inferiores mostraron menos incidencia de reabsorción. Por lo tanto, ambos estudios destacan la importancia del tipo de aparatología utilizada en ortodoncia, subrayando que, aunque los alineadores transparentes pueden causar una mínima reabsorción radicular, esta es generalmente menor en comparación con la causada por los aparatos fijos tradicionales. Sin embargo, se observa una tendencia a una mayor reabsorción en ciertos dientes, especialmente los incisivos laterales superiores, lo cual debe ser considerado al elegir el tipo de tratamiento ortodóncico adecuado para cada paciente.

Roberta Heiffig et. al en 2016 (30), realizaron un estudio en donde compararon el grado de RRE en 52 pacientes, divididos en dos grupos. El grupo 1 estuvo formado por 25 pacientes (13 hombres y 12 mujeres) tratados con aparatología Damon de autoligado, con una edad inicial de 16,04 años, edad final de 18,06 años y tiempo de tratamiento de 2,02 años. El grupo 2 estuvo formado por 27 pacientes (13 mujeres y 14 hombres), tratados con aparatos convencionales preajustados, con una edad inicial de 16,77 años, edad final de 18,47 años y tiempo de tratamiento de 1,70 años. La reabsorción radicular se evaluó mediante radiografías periapicales de los incisivos superiores y mandibulares al final del tratamiento, concluyendo que no existió diferencia significativa en la RRE entre los dos aparatos fijos.

La reabsorción radicular inducida por el tratamiento ortodóncico es una preocupación importante, ya que puede afectar la salud dental a largo plazo. Investigaciones recientes han explorado diversas intervenciones para mitigar este efecto adverso. En el estudio llevado a cabo por *Qin Hu et. al* en 2017 (38), se investigó el efecto del derivado de la matriz del esmalte (DME) en la reparación de la reabsorción radicular tras la aplicación de fuerza ortodóncica en ratas *Sprague-Dawley* de 10 semanas de edad, divididas en dos grupos: EMD y control (n= 10 por grupo). En el



## RECISATEC – REVISTA CIENTÍFICA SAÚDE E TECNOLOGIA ISSN 2763-8405

REABSORCIONES RADICULARES ASOCIADAS AL TRATAMIENTO DE ORTODONCIA: UNA REVISIÓN DE LA LITERATURA  
Paula Lisseth Alberca Agreda, Diana Karolina Bustamante Granda, Chiara Gabriela Trelles Sarmiento, José Armando Velásquez Segarra, Paul Antony Alajo Hinojosa, María Yolanda Yunga Picón, Mónica Beatriz Dávila Arcentales, Milión Fabricio Lafebre Carrasco

grupo tratado con DME, se administró Emdogain después de retirar el aparato ortodóncico, mientras que en el grupo control se administró solución salina tamponada con fosfato. Los resultados mostraron que en el grupo tratado con DME, se observó una reducción significativa en el volumen del cráter de reabsorción radicular, junto con un aumento significativo en la fracción de volumen óseo y el espesor trabecular en comparación con el grupo control. Estos hallazgos sugieren que el DME mejora el proceso de reparación en ratas tras la reabsorción radicular inducida por fuerza ortodóncica.

El manejo de la reabsorción radicular durante el tratamiento ortodóncico es un área de investigación activa, con el objetivo de encontrar métodos que minimicen este efecto adverso sin comprometer la eficacia del movimiento dental. Diversos compuestos están siendo evaluados por su potencial protector. En un estudio realizado por *Ryo Kunimatsu et. al* en 2020 (36), se examinó el efecto de la baicalina sobre los cambios histológicos en el tejido periodontal durante el movimiento dental en ratas *Wistar* macho de once semanas de edad (9 por grupo, 18 en total). Los resultados mostraron que el tratamiento con baicalina previno la reabsorción radicular sin afectar el movimiento dental, al aumentar la expresión de OPG e inhibir la expresión de RANK. Estos hallazgos sugieren que la baicalina podría ser beneficiosa en el manejo de la reabsorción radicular durante el tratamiento ortodóncico.

### CONCLUSIÓN

La reabsorción radicular (RR) es una consecuencia frecuente del tratamiento ortodóncico, que afecta principalmente a los incisivos y molares debido a la aplicación de fuerzas mecánicas que inducen inflamación y remodelación de los tejidos periodontales. Este proceso, que puede provocar una reducción significativa de la longitud radicular y asociarse con pérdida ósea, se ve influenciado por factores relacionados tanto con el tratamiento como con el paciente, incluyendo la magnitud y duración de las fuerzas aplicadas, la genética y condiciones sistémicas como enfermedades endocrinas. A pesar de la prevalencia de RR y sus potenciales efectos adversos en la salud dental y la eficacia del tratamiento ortodóncico, su manejo puede optimizarse mediante la detección temprana y el uso de fuerzas moderadas. Las opciones farmacológicas, aunque prometedoras, presentan limitaciones significativas debido a sus efectos secundarios y la falta de investigaciones concluyentes. La prevención y el monitoreo constante son esenciales para minimizar los riesgos y mejorar los resultados del tratamiento ortodóncico.

### BIBLIOGRAFÍA

1. Roscoe MG, Meira JB, Cattaneo PM. Association of orthodontic force system and root resorption: A systematic review. *Am J Orthod Dentofacial Orthop.* 2015;147(5).
2. Llena Puyi MC, Lorenzo JA, Navarro LF. Reabsorción radicular externa idiopática asociada a hipercalciuria. *Medicina Oral* 2002;7(3):192-9.

## **RECISATEC – REVISTA CIENTÍFICA SAÚDE E TECNOLOGIA**

**ISSN 2763-8405**

**REABSORCIONES RADICULARES ASOCIADAS AL TRATAMIENTO DE ORTODONCIA: UNA REVISIÓN DE LA LITERATURA**  
Paula Lisseth Alberca Agreda, Diana Karolina Bustamante Granda, Chiara Gabriela Trelles Sarmiento, José Armando Velásquez Segarra, Paul Antony Alajo Hinojosa, María Yolanda Yunga Picón, Mónica Beatriz Dávila Arcentales, Milton Fabricio Lafebre Carrasco

3. Mandour KAA, Tawfeek MA, Montasser MA. Expression of biological markers in gingival crevicular fluid of teeth with orthodontically induced root resorption. *J Orofac Orthop.* 2021;82:313-320.
4. Li Y, Deng S, Mei L, Li Z, Zhang X, Yang C. Prevalence and severity of apical root resorption during orthodontic treatment with clear aligners and fixed appliances: a cone beam computed tomography study. *Prog Orthod.* 2020;21(1).
5. Rakhshan V, Nateghian N, Ordoubazari M. Risk factors associated with external apical root resorption of the maxillary incisors: a 15-year retrospective study. *Aust Orthod J.* 2012;28(1).
6. Yassir YA, McIntyre GT, Bearn DR. Orthodontic treatment and root resorption: an overview of systematic reviews. *European Journal of Orthodontics.* 2021;43(4):442-446.
7. Patel S, Saberi N, Pimental T, Teng PH. Present status and future directions: Root resorption. *International Endodontic Journal.* 2022;55(4):892–921.
8. Céline Stutz. Déficit primaire d'éruption et résorption radiculaire externe. *L'Orthodontie Française.* 2022;93(3):283-288.
9. Krishnan. V. Root Resorption with Orthodontic Mechanics: Pertinent Areas. Revisited. *Australian Dental Journal.* 2017;62(1):71-77.
10. Hartsfield JK Jr, Everett ET, Al-Qawasmi RA. Genetic Factors in External Apical Root Resorption and Orthodontic Treatment. *Critical Reviews in Oral Biology & Medicine.* 2004;15(2):115-122.
11. Dawood HM et al. Under pressure—mechanisms and risk factors for orthodontically induced inflammatory root resorption: a systematic review. *Eur J Orthod.* 2023;45(5):612-626.
12. Borges de Castilhos B, Machado de Souza C, Simas Netta Fontana MLS, Pereira FA, Tanaka OM, Trevilatto PC. Association of clinical variables and polymorphisms in RANKL, RANK, and OPG genes with external apical root resorption. *American Journal of Orthodontics and Dentofacial Orthopedics.* 2019;155(4).
13. Pereira S LNNLLMAJSH. Polimorfismos de genes que codifican P2X7R, IL-1B, OPG y RANK en la reabsorción de la raíz apical inducida por ortodoncia. *Enfermedad oral.* 2014; 20(7): p. 659-667.
14. Nellie N, Zhai G, Lamani E. Genetic and other factors contributing to external apical root resorption in orthodontic patients. *Orthodontics & Craniofacial Research.* 2023;26(1):64-72.
15. Dana Katherine Martínez NRCVPM MAP. External root resorption of central incisors in patients with primary hypothyroidism quantified with computed tomography. 2013.



## RECISATEC – REVISTA CIENTÍFICA SAÚDE E TECNOLOGIA ISSN 2763-8405

REABSORCIONES RADICULARES ASOCIADAS AL TRATAMIENTO DE ORTODONCIA: UNA REVISIÓN DE LA LITERATURA  
Paula Lisseth Alberca Agreda, Diana Karolina Bustamante Granda, Chiara Gabriela Trelles Sarmiento, José Armando Velásquez Segarra, Paul Antony Alajo Hinojosa, María Yolanda Yunga Picón, Mónica Beatriz Dávila Arcentales, Milión Fabricio Lafebre Carrasco

16. Farronato G, Porro A, Galbiati G, Giannini L, Moffa M, Maspero C. Riassorbimento radicolare: revisione della letteratura. *DENTAL CADMOS*. 2013;81(4):193-203.
17. Al-Saqi RK, Athanasiou AE, Makrygiannakis MA, Kaklamanos EG. Are asthma and allergy associated with increased root resorption following orthodontic treatment? A meta-analysis. *PloS one*. 2023;18(5).
18. Vaquero Niño P, Perea Pérez B, Labajo González E, Santiago Sáez A, García Marín F. Reabsorción radicular durante el tratamiento ortodóncico: causas y recomendaciones de actuación. *Revista Científica Dental*. 2011;8(1):61-70.
19. Serrano Pardo S, Mendoza Rodríguez M, Márquez Rodríguez S, Pontigo Loyola AP, Medina Solís CE. Resorción radicular en ortodoncia. *Revisión bibliográfica*. 2023.
20. Heboyan A, Avetisyan A, Karobari MI, Marya A, Khurshid Z, Rokaya D, Zafar MS, Fernandes GVO. Tooth root resorption: A review. *Sci Prog*. 2022;105(3).
21. Neves BM, Fernandes LQP, Capelli Junior J. External apical root resorption after orthodontic treatment: analysis in different chronological periods. *Dental Press J Orthod*. 2022;27(5).
22. Jiang RP, McDonald JP, Fu MK. Root resorption before and after orthodontic treatment: a clinical study of contributory factors. *European Journal of Orthodontics*. 2010;32:693-697.
23. Bellini-Pereira SA, Almeida J, Aliaga-Del Castillo A, Dos Santos CCO, Henriques JFC, Janson G. Evaluation of root resorption following orthodontic intrusion: a systematic review and meta-analysis. *European Journal of Orthodontics*. 2021 ago;43(4):432-441.
24. García-Figueroa M. Etiología y Prevención de la reabsorción radicular inducida por ortodoncia. *Revista Científica Odontológica*. 2016;12:43-49.
25. Macías-Villanueva TG, Gutiérrez-Rojo JF, Silva-Zatarain AN. Reabsorción radicular en ortodoncia. *Revista Tame*. 2018;7(18):701-706.
26. Villaman-Santacruz H, Torres-Rosas R, Acevedo-Mascarúa AE, Argueta-Figueroa L. Root resorption factors associated with orthodontic treatment with fixed appliances: A systematic review and meta-analysis. *Dental and medical problems*. 2022;59(3):437-450.
27. Alves Otelakoski B, Magno Gonçalves F, Marques de Mattos de Araujo B, Zeigelboim BS, Veríssimo Meira Taveira K, Sampaio Santos R, Guariza-Filho O, Stechman-Neto J, Miranda de Araujo C. Comparison of orthodontic root resorption of root-filled and vital teeth: A meta-analysis. *Journal of the American Dental Association*. 2022;153(6).



## RECISATEC – REVISTA CIENTÍFICA SAÚDE E TECNOLOGIA ISSN 2763-8405

REABSORCIONES RADICULARES ASOCIADAS AL TRATAMIENTO DE ORTODONCIA: UNA REVISIÓN DE LA LITERATURA  
Paula Lisseth Alberca Agreda, Diana Karolina Bustamante Granda, Chiara Gabriela Trelles Sarmiento, José Armando Velásquez Segarra, Paul Antony Alajo Hinojosa, María Yolanda Yunga Picón, Mónica Beatriz Dávila Arcentales, Milión Fabricio Lafebre Carrasco

28. Orellana-Padilla GE, Zapata-Hidalgo CD. Factores biomecánicos asociados a la reabsorción radicular post ortodoncia. Revisión de literatura. MQRInvestigar. 2023;7(2):1334-49.
29. Butsabul P, Kanpittaya P, Nantanee R. Root resorption in clear aligner treatment detected by CBCT: a Systematic review and Meta-analysis. international dental journal. 2024;1(1).
30. Handem RH, Janson G, Matias M, de Freitas KM, de Lima DV, Garib DG, de Freitas MR. External root resorption with the self ligating Damon system—a retrospective study. Progress in Orthodontics. 2016;17(20).
31. Afzal E, Fida M, Malik DS, Irfan S, Gul M. Comparison between conventional and piezocision-assisted orthodontics in relieving anterior crowding: a systematic review and meta-analysis. European journal of orthodontics. 2021;43(3):360-366.
32. Linkous ER, Trojan TM, Harris EF. External apical root resorption and vectors of orthodontic tooth movement. American Journal of Orthodontics and Dentofacial Orthopedics. 2020;165(6).
33. Levander E MO. Seguimiento a largo plazo de incisivos superiores con reabsorción apical severa. Eur J Orthod. 2000;22(1):85-92.
34. Malmgren O, Goldson L, Hill C, Orwin A, Petrini L, Lundberg M. Root resorption after orthodontic treatment of traumatized teeth. Am J Orthod. 1982;82(6):487-91.
35. Bayir F, Bolat Gumus E. External apical root resorption after orthodontic treatment: Incidence, severity and risk factors. J Dent Res Dent Clin Dent Prospects. 2021;15(2):100-105.
36. Kunimatsu R, Kimura A, Tsuka Y, Horie K, Yoshimi Y, Awada T, Gunji H, Abe T, Nakajima K, Sakata S, Nakatani A, Tanimoto K. Baicalin inhibits root resorption during tooth movement in a rodent model. Archives of Oral Biology. 2020;116.
37. Lozano MA. Reabsorción radicular en ortodoncia: revisión de la literatura. Univ Odontolog. 2009;28(60).
38. Hu Q, Zhou J, Xu X, Dai H. Effect of EMD on the orthodontically induced root resorption repair process in rats. J Orofac Orthop. 2018;79:83-95.
39. Fang X, Qi R, Liu C. Root resorption in orthodontic treatment with clear aligners: A systematic review and meta-analysis. Orthodontics & craniofacial research. 2019;22(4):259-269. HYPERLINK "<https://doi.org/10.1111/ocr.12337>" <https://doi.org/10.1111/ocr.12337>
40. Sharab LY, Morford LA, Dempsey J, Falcão-Alencar G, Mason A, Jacobson E, et al. Genetic and treatment-related risk factors associated with external apical root resorption (EARR) concurrent



## RECISATEC – REVISTA CIENTÍFICA SAÚDE E TECNOLOGIA ISSN 2763-8405

REABSORCIONES RADICULARES ASOCIADAS AL TRATAMIENTO DE ORTODONCIA: UNA REVISIÓN DE LA LITERATURA  
Paula Lisseth Alberca Agreda, Diana Karolina Bustamante Granda, Chiara Gabriela Trelles Sarmiento, José Armando Velásquez Segarra, Paul Antony Alajo Hinojosa, María Yolanda Yunga Picón, Mónica Beatriz Dávila Arcentales, Miltón Fabricio Lafebre Carrasco

with orthodontia. *Orthod Craniofac Res.* 201518(S1):71–82. Disponible en: HYPERLINK  
"<https://pubmed.ncbi.nlm.nih.gov/25865535/>"

41. Haddaway NR, Page MJ, Pritchard CC, McGuinness LA. PRISMA2020: An R package and Shiny app for producing PRISMA 2020-compliant flow diagrams, with interactivity for optimized digital transparency and Open Synthesis Campbell Systematic Reviews. 2022;18:e1230. HYPERLINK  
"<https://doi.org/10.1002/cl2.1230>" <https://doi.org/10.1002/cl2.1230>
-