

v.2, n.10, 2022

RECISATEC – REVISTA CIENTÍFICA SAÚDE E TECNOLOGIA
ISSN 2763-8405

ANASTOMOSE ENTRE JUGULARES EXTERNAS DIREITA E ESQUERDA: UM RELATO DE CASO

ANASTOMOSIS BETWEEN RIGHT AND LEFT EXTERNAL JUGULAR VEINS: A CASE REPORT

ANASTOMOSIS ENTRE LAS VENAS YUGULARES EXTERNAS DERECHA E IZQUIERDA: INFORME DE UN CASO

Laura Volponi Gomes[1], Geovane das Graças Gomes[2], Bianca Santuzzi Magalhães Fernandes[3], Lícia Berberich Melo[4]

e210192
https://doi.org/10.53612/recisatec.v2i10.192

PUBLICADO: 10/2022

RESUMO

Introdução: A veia jugular externa (VJE) usualmente é formada pela união da divisão posterior da veia retromandibular com a veia auricular posterior. Em seu curso, a veia cruza o músculo esternocleidomastoideo (ECM), perfura a fáscia cervical profunda e tributa na veia subclávia. A VJE é local comum de acessos periféricos, cateterismos e manometria venosa. Devido à importância do conhecimento anatômico da região por radiologistas, anestesiologistas e cirurgiões de cabeça e pescoço, esse estudo apresenta um relato de caso a respeito de uma variação anatômica observada durante uma dissecação da região cervical. Discussão: A VJE está localizada próxima a estruturas importantes no contexto da prática clínica e cirúrgica, no qual é fundamental o conhecimento dos marcos anatômicos, assim como suas variações. As variações anatômicas da VJE podem ocorrer em virtude da complexidade do desenvolvimento embriológico do sistema vascular. Existem diversas descrições na literatura mundial relacionadas a anomalias encontradas no sistema venoso cervical, envolvendo a VJE. Apesar disso, não se encontraram relatos semelhantes a essa variação exposta nesse trabalho. Conclusão: A anastomose entre as veias jugulares direita e esquerda é rara e não está descrita na literatura e, por isso, essa variação deve alertar clínicos e cirurgiões que eventualmente realizem procedimentos invasivos no pescoço para evitar lesões inadvertidas.

PALAVRAS-CHAVE: Cadáver. Veias jugulares. Variação Anatômica.

ABSTRACT

Introduction: The external jugular vein (EJV) is usually formed by the union of the posterior division of the retromandibular vein with the posterior auricular vein. In its course, the vein crosses the sternocleidomastoid muscle (SCM), pierces the deep cervical fascia, and tributes to the subclavian vein. The EJV is a common site for peripheral accesses, catheterizations, and venous manometry. Due to the importance of anatomical knowledge of the region by radiologists, anesthesiologists and head and neck surgeons, this study presents a case report regarding an anatomical variation observed during a dissection of the cervical region. Discussion: The EJV is located close to important structures in the context of clinical and surgical practice, in which knowledge of anatomical landmarks, as well as their variations, is essential. Anatomical variations of the EJV may occur due to the complexity of the embryological development of the vascular system. There are several descriptions in the world literature related to anomalies found in the cervical venous system, involving the EJV. Despite this, there were no reports similar to this variation exposed in this work. Conclusion: The anastomosis between the right and left jugular veins is rare and not described in the literature and, therefore, this variation should alert clinicians and surgeons who eventually perform invasive neck procedures to avoid inadverted injuries.

KEYWORDS*: Cadaver. Jugular Veins. Anatomic Variation.*

[1] Acadêmica do 12º período do curso de medicina da Ciências Médicas de Minas Gerais.
[2] Médico formado pela Universidade Federal de Minas Gerais. Cirurgião Plástico titular da Sociedade Brasileira de Cirurgia Plástica.
[3] Acadêmica do 12º período do curso de Medicina da Ciências Médicas de Minas Gerais.
[4] Acadêmica do 12º período do curso de medicina da Ciências Médicas de Minas Gerais.



RECISATEC – REVISTA CIENTÍFICA SAÚDE E TECNOLOGIA
ISSN 2763-8405

RESUMEN
Introducción: La vena yugular externa (VEM) suele estar formada por la unión de la división posterior de la vena retromandibular con la vena auricular posterior. En su recorrido, la vena atraviesa el músculo esternocleidomastoideo (MEC), perfora la fascia cervical profunda y tributa a la vena subclavia. La VLP es un sitio común para el acceso periférico, el cateterismo y la manometría venosa. Debido a la importancia del conocimiento anatómico de la región por parte de radiólogos, anestesistas y cirujanos de cabeza y cuello, este estudio presenta un informe de caso sobre una variación anatómica observada durante una disección de la región cervical. Discusión: La vena cava inferior se encuentra cerca de estructuras importantes en el contexto de la práctica clínica y quirúrgica, en la que es esencial el conocimiento de los puntos de referencia anatómicos, así como sus variaciones. Las variaciones anatómicas de la VLP pueden producirse debido a la complejidad del desarrollo embriológico del sistema vascular. Existen varias descripciones en la literatura mundial relacionadas con anomalías encontradas en el sistema venoso cervical que involucran al VJL. A pesar de ello, no se encontraron informes similares a esta variación expuesta en este estudio. Conclusión: La anastomosis entre las venas yugulares derecha e izquierda es rara y no está descrita en la literatura; por lo tanto, esta variación debe alertar a los clínicos y cirujanos que eventualmente realizan procedimientos invasivos en el cuello para evitar lesiones inadvertidas.

PALABRAS CLAVE: *Cadáver. Venas yugulares. Variación anatómica.*

1 INTRODUÇÃO

As veias do pescoço são distribuídas em dois sistemas venosos separados: um presente superficialmente, que compreende as veias jugulares anteriores e as veias jugulares externas (VJE), que recebem sangue principalmente de tecidos subcutâneos, constituindo a via de drenagem das veias cervical transversa, jugular anterior, supraescapular e cervical superficial; e outro localizado profundamente, representado pela veia jugular interna (VJI), que drena o encéfalo e as regiões superficiais da face e pescoço, por meio da drenagem do seio petroso inferior e das veias facial, retromandibular, faríngea, tireoidea média e superior, lingual e, ocasionalmente, a veia occipital também.[1,2]

A respeito de sua formação, a VJE usualmente é formada pela união da divisão posterior da veia retromandibular com a veia auricular posterior.[3] Ela inicia-se na substância da parótida e desce perpendicularmente pelo pescoço, em direção a uma linha que une o ângulo da mandíbula e o ponto médio da clavícula. Em seu curso, a veia cruza o músculo esternocleidomastoideo (ECM), e corre paralelamente a sua parte posterior até sua inserção na clavícula. Neste local, a veia perfura a fáscia cervical profunda e tributa na veia subclávia.[4]

No pescoço, a VJE é separada do esternocleidomastoideo pela lâmina superficial da fáscia cervical. A veia é coberta pelo platisma, fáscia cervical superficial e pele. Em sua parte média, os ramos cutâneos do plexo cervical a cruzam e o nervo auricular magno a acompanha em sua metade superior.[5]

A veia jugular externa varia em tamanho, em proporção inversa às outras veias da região. Ademais, apresenta dois pares de válvulas, sendo o par mais inferior no local que desemboca na veia subclávia e o par superior cerca de quatro centímetros acima desta. A porção da veia entre os dois pares de valvas é chamado de seio.[5]

RECISATEC – REVISTA CIENTÍFICA SAÚDE E TECNOLOGIA
ISSN 2763-8405

A VJE é local comum de acessos periféricos, cateterismos e manometria venosa. Então, é de grande importância que radiologistas, anestesiologistas e cirurgiões de cabeça e pescoço estejam familiares com as possíveis variações anatômicas no sistema venoso do pescoço.[6]

2 RELATO DE CASO

A variação descrita neste relato de caso foi observada durante uma das dissecações rotineiras no Departamento de Morfologia da Faculdade de Ciências Médicas de Minas Gerais, em um cadáver adulto do sexo masculino, de idade desconhecida, conservado em solução de formaldeído a 10%. O método de dissecação foi baseado em técnicas descritas nos livros Tratado de Anatomia Topográfica por Testut L. e Jacob O. e Métodos de Dissecação por Nicholas M. e Ernest Gardner. Foram utilizados instrumentos de rotina para a dissecação, entre eles: um cabo de bisturi nº 4, uma lâmina de bisturi número 20, um cabo de bisturi nº 3, uma lâmina de bisturi número 15, uma pinça anatômica com dente de rato 16 cm, uma pinça anatômica com serrilha 16 cm, uma tesoura cirúrgica 15 cm Romba/Fina/Reta, duas pinças hemostáticas curvas.[7]

Para a dissecação da região cervical, primeiramente foi feita uma incisão na pele que acompanhava a linha cervical anterior. Em seguida, o corte foi estendido, em ambos os lados, do mento até o lobo da orelha, acompanhando a referência óssea da mandíbula. A terceira incisão foi feita da incisura jugular, seguindo a extensão da clavícula, até cerca do nível do processo coracoide. A pele e o tecido subcutâneo do pescoço/fáscia cervical superficial dos quadriláteros cervicais a cada lado foram rebatidos em direção posterior, expondo o músculo platisma. Este músculo foi seccionado em sua origem nas fáscias superficiais dos músculos peitoral maior e deltóide e rebatido em direção à mandíbula. Logo abaixo do músculo, foi possível dissecar as veias jugulares externas direita e esquerda, quando foi constatado que elas convergiam para o plano mediano, unindo-se pouco acima do nível da incisura jugular (Figura 1).

RECISATEC – REVISTA CIENTÍFICA SAÚDE E TECNOLOGIA
ISSN 2763-8405

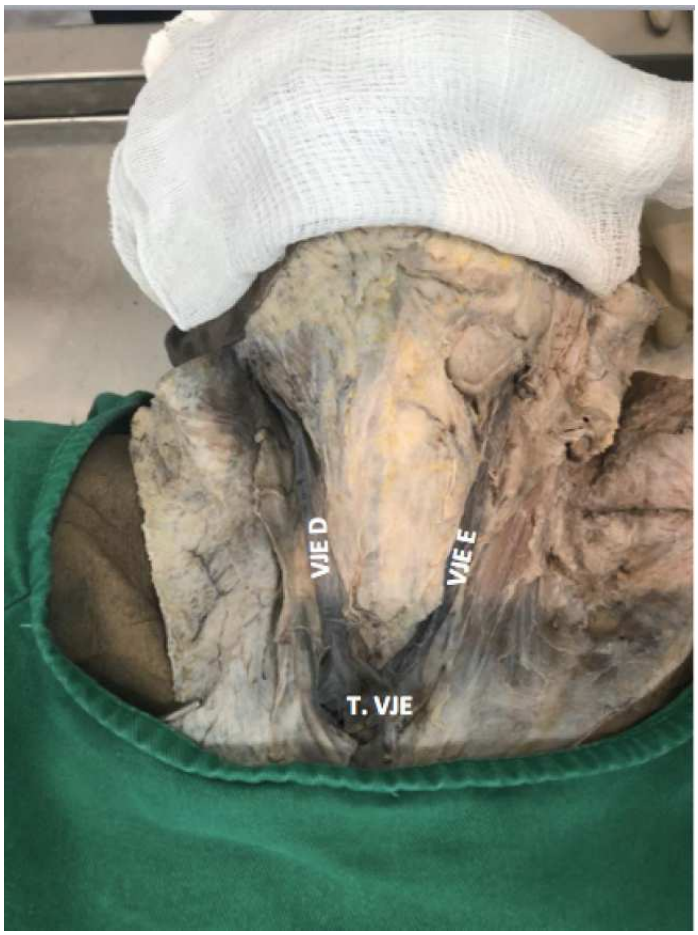

Figura 1: União das veias jugulares externas direita e esquerda, formando um tronco comum. Legenda: VJE D - veia jugular externa direita; VJE E - veia jugular externa esquerda; T VJE - tronco das veias jugulares externas.

Para investigar a fundo essa variação, a cavidade torácica foi aberta, de modo a expor seus conteúdos. Foi possível observar, então, que a união das VJEs dava origem a um tronco comum de 3 cm de comprimento, que corria para a direita até tributar na veia subclávia direita, terminando imediatamente antes da confluência júgulo-subclávia direita (Figura 2).

A causa de morte do cadáver é desconhecida e não está relacionada à realização deste estudo. Não foram detectadas outras anormalidades, sinais de condições patológicas prévias ou de procedimentos cirúrgicos na região cervical.

RECISATEC – REVISTA CIENTÍFICA SAÚDE E TECNOLOGIA
ISSN 2763-8405



Figura 2: Tronco comum tributando na veia subclávia direita. Legenda: VSC D - veia subclávia direita; VBC D - veia braquiocefálica direita.

3 DISCUSSÃO

O complexo desenvolvimento embriológico do sistema vascular pode resultar em variações anatômicas clinicamente relevantes[8], como a deste caso. As veias que drenam a região da cabeça e pescoço estabelecem seu trajeto após o desenvolvimento do crânio. A VJE desenvolve-se de uma tributária da veia cefálica, de tecidos do pescoço e se anastomosa secundariamente com a veia facial anterior. Recebe como tributárias a veia cervical transversa, veia supraescapular, veia jugular anterior e a veia cervical anterior. A VJE pode estar ausente uni ou bilateralmente, sendo suas tributárias, portanto, destinadas à VJI.[1]

De acordo com revisão sistemática de literatura de Dalip, 2018, a VJE tributa na confluência jugulo-subclávia em 60% dos casos, em 36% na subclávia a certa distância da junção com a VJI e 4% na veia jugular interna. Ademais, a VJE já foi descrita como dupla antes de penetrar na fáscia cervical profunda e também uma única vez como tripla, que corriam paralelamente entre si e tributavam na veia subclávia.[1]

Uma variação envolvendo o sistema venoso jugular foi relatada por Karapantzos *et al.,* em 2016, e consiste em uma comunicação entre a VJE e a VJI, situada ao nível da cartilagem tireoide. O autor encontrou o achado durante a realização de um esvaziamento cervical de um paciente de 54 anos com câncer supraglótico. Rao *et al,* 2018, reportou uma veia jugular externa bifurcada, identificando dois vasos paralelos, originados no lobo profundo da glândula parótida, que seguiam um

trajeto lateral ao ECM e se uniam como um único vaso de largo calibre antes de penetrar na fáscia cervical profunda.[5,9]

Vani *et al.,* 2018, em uma dissecação de rotina de um cadáver de 50 anos, reportou uma VJE que, a uma distância de 8,3 cm abaixo do ângulo da mandíbula, apresentou uma fenestração, dividindo-se em uma alça anterior e uma posterior. Essas alças permaneceram separadas por uma distância de 1,2 cm e, a partir daí, fundiram-se novamente para formar um tronco único, que terminou drenando na veia subclávia direita. Um caso de variação da VJE bilateralmente também foi relatado por Cvetko, em 2014, durante dissecação rotineira de cadáver de 75 anos, quando foi constatado a ausência da VJE no lado esquerdo e a presença de uma fenestração em seu trajeto no lado direito.[10,11]

Existem inúmeros relatos de casos de anomalias na veia jugular externa descritos na literatura. Apesar disso, a variação encontrada em nosso trabalho difere da literatura prévia e, tanto quanto é do nosso conhecimento, não foi reportada ainda.

3.1 IMPORTÂNCIA CIRÚRGICA

Apesar da VJE não ser alvo principal de procedimentos cirúrgicos com frequência, é essencial conhecer a anatomia dessa veia durante a dissecção cirúrgica para evitar sangramentos intraoperatórios excessivos, dada sua localização superficial a muitas estruturas importantes que são acessadas cirurgicamente, como a tireoide e a carótida.[4]

Devido à sua localização superficial, a veia jugular externa pode ser facilmente danificada em traumas que requerem controle de hemorragia. No entanto, o manejo é frequentemente descomplicado, pois a veia pode sofrer ligadura sem significado neurológico.[4]

Compreender as variantes estruturais da veia jugular externa também é importante para os cirurgiões de cabeça e pescoço. Existem várias aplicações cirúrgicas para a veia jugular externa, incluindo enxertos de carótida durante endarterectomia e anastomose microvascular durante procedimentos de reconstrução[6,12] A veia jugular externa é um local alternativo para implantação do dispositivo de acesso venoso totalmente implantável.[13]

3.2 IMPORTÂNCIA CLÍNICA

A veia jugular externa é a veia preferida para a realização de um cateterismo venoso central. Outras opções são as veias jugular interna, basílica, subclávia e femoral, por meio de acesso subcutâneo.[1] Como a maioria dos cateterismos venosos e acessos são inseridos utilizando-se marcos anatômicos, mesmo variações anatômicas simples podem dificultar e até mesmo impossibilitar procedimentos envolvendo a VJE, sendo também causa de complicações - assim como inexperiência do profissional e marcos anatômicos imprecisos e difíceis de reconhecer.[3,4,14]

4 CONCLUSÃO

A anastomose entre as veias jugulares direita e esquerda é rara e não está descrita na literatura e, por isso, essa variação deve alertar clínicos e cirurgiões que eventualmente realizem procedimentos invasivos no pescoço para evitar lesões inadvertidas.

REFERÊNCIAS

1. Dalip D, Iwanaga J, Loukas M, Oskouian RJ, Tubbs RS. Review of the variations of the superficial veins of the neck. Cureus [Internet]. 2018; Available from: http://dx.doi.org/10.7759/cureus.2826

2. Rivard AB, Kortz MW, Burns B. Anatomy, Head and Neck, Internal Jugular Vein. [Updated 2021 Jul 26]. In: StatPearls [Internet]. Treasure Island (FL): StatPearls Publishing; 2022 Jan-.

3. Silva MRMA. Venous arrangement of the head and neck in humans-anatomic variability and its clinical inferences. Journal of Morphological Sciences. 2016;22–028.

4. Bechmann S, Rahman S, Kashyap V. Anatomy, Head and Neck, External Jugular Veins. [Updated 2021 Aug 11]. In: StatPearls [Internet]. Treasure Island (FL): StatPearls Publishing; 2022 Jan-.

5. Karapantzos I. A rare case of anastomosis between the external and internal jugular veins. International medical case reports journal. 2016.

6. Chauhan N. Anomalous formation of external jugular vein and its clinical implication. National jornal of maxillofacial surgery. 2011.

7. Testut L, Jacob O. Tratado de Anatomia Topográfica: com aplicações médico-cirúrgicas. Barcelona: Salvat. 1442.

8. Ahn S. Malposition of central venous cateter in the jugular venous arch via external jugular vein-a case report. Korean jornal of anesthesiology. 2015;(2).

9. Rao S, Pandey S, Kumar Y, Rao S. Bifurcation of external jugular vein: an anatomical variation during neck dissection. Oral Maxillofac Surg [Internet]. 2018;22(4):475–6. Available from: http://dx.doi.org/10.1007/s10006-018-0717-7

10. VANI PC, Rajaesekhar SSSN, Gladwin V. Unusual and multiple variations of head and neck veins: a case report. Surg Radiol Anat [Internet]. 2019;41(5):535-8. Available from: http://dx.doi.org/10.1007/s00276-019-02203-0

11. Cvetko E. A case of left-sided absence and right-sided fenestration of the external jugular vein and a review of the literature. Surg Radiol Anat [Internet]. 2015;37(7):883–6. Available from: http://dx.doi.org/10.1007/s00276-014-1398-z

12. Kalra S, Chauhan P. Coexistence of anomalies in the termination of facial artery and the origin of transverse facial artery. A case report. J Morphol Sci [Internet]. 2014;31(01):067–9. Available from: http://dx.doi.org/10.4322/jms.rc055813

13. Iorio O, Cavallaro G. External jugular vein approach for TIVAD implantation: first choice or only an alternative? A review of the literature. J Vasc Access [Internet]. 2015;16(1):1–4. Available from: http://dx.doi.org/10.5301/jva.5000287



RECISATEC – REVISTA CIENTÍFICA SAÚDE E TECNOLOGIA
ISSN 2763-8405

14. Paraskevas G, Natsis K, Ioannidis O, Kitsoulis P, Anastasopoulos N, Spyridakis I. Multiple variations of the superficial jugular veins: case report and clinical relevance. Acta Medica (Hradec Kralove) [Internet]. 2014;57(1):34–7. Available from: http://dx.doi.org/10.14712/18059694.2014.7