UNIDADE DE ENSINO SUPERIOR DE FEIRA DE SANTANA

IANDRA MAIRAN SANTOS SILVA
YANNA EMILLY OLIVEIRA DA SILVA

INFECÇÃO PELO PAPILOMAVÍRUS HUMANO (HPV) NA MUCOSA OCULAR: UMA REVISÃO DE LITERATURA

https://doi.org/10.53612/recisatec.v2i1.238

PUBLICADO: 12/2022

Feira de Santana
2022

IANDRA MAIRAN SANTOS SILVA

YANNA EMILLY OLIVEIRA DA SILVA

INFECÇÃO PELO PAPILOMAVÍRUS HUMANO (HPV) NA MUCOSA OCULAR: UMA REVISÃO DE LITERATURA

HUMAN PAPILLOMAVIRUS (HPV) INFECTION IN THE OCULAR MUCOSA: A LITERATURE REVIEW

INFECCIÓN POR EL VIRUS DEL PAPILOMA HUMANO (VPH) EN LA MUCOSA OCULAR: UNA REVISIÓN DE LA LITERATURA

Trabalho de Conclusão de Curso (TCC) do Curso de Especialização latu sensu em Citologia Clínica da Unidade de Ensino Superior de Feira de Santana (UNEF), solicitado como requisito obrigatório para obtenção do grau de Especialista em Citologia Clínica.

Orientador: Prof. Me. Alisson de Aquino Firmino

Coorientadora: Marcella Boaventura e Carvalho

Feira de Santana
2022

RESUMO
O Papilomavírus Humano (HPV) é um DNA vírus não encapsulado, epiteliotrópico, comalto com alto grau de transmissibilidade. Após a contaminação, podem surgir lesões benignas ou malignas, a depender do subtipo encontrado principalmente nas cavidades oral, nasal e paranasal, laringe, pele, trato anogenital e a mucosa ocular. Sendo que o aparecimento de lesões nessa área pode desencadear lesões benignas como o Papiloma conjuntival ou malignas como a neoplasia conjuntiva e de superfície ocular. Logo, o alvo desse artigo é agregar conhecimento às lacunas de pesquisa científica sobre o HPV na mucosa ocular e aspectos correlacionados. A metodologia do estudo consiste em uma revisão bibliográfica integrativa, com caráter descritivo e qualitativo, e recorte temporal de 2000 a 2022, tendo como objetivo principal identificar o comportamento do HPV na mucosa ocular e associá-lo às neoplasias nessa região, além de ressaltar a importância da vacinação.

PALAVRAS-CHAVE: HPV. Mucosa ocular. Neoplasia. Diagnóstico. Tecnologia.

ABSTRACT
Human Papillomavirus (HPV) is a non-encapsulated, epitheliotropic, DNA virus with a high degree of transmissibility. After contamination, different lesions, benign or malignant, may appear, depending on the sub type found mainly in the oral, nasal and paranasal cavities, larynx, skin, anogenital tract and ocular mucosa. The appearance of lesions in this area can trigger benign lesions such as conjunctival papilloma or malignant lesions such as conjunctiva land ocular surface neoplasms. Therefore, the aim of this article that will add knowledge to the gaps in scientific research on HPV in the ocular mucosa and correlated aspects. The study methodology consists of an integrative literature review, with a descriptive and qualitative character, and a time frame from 2000 to 2022, with the main objective of identify the behavior of the of HPV in the ocular mucosa and associating it with neoplasms in this region.

KEYWORDS*: HPV. Ocular mucosa. Neoplasy. Disgnostics. Technology.*

RESUMEN
El virus del papiloma humano (VPH) es un virus de ADN epiteliotrópico no encapsulado con un alto grado de transmisibilidad. Después de la contaminación, pueden aparecer lesiones benignas o malignas, dependiendo del subtipo que se encuentra principalmente en las cavidades oral, nasal y paranasal, laringe, piel, tracto anogenital y mucosa ocular. La aparición de lesiones en esta zona puede desencadenar lesiones benignas como el papiloma conjuntival o maligno como la neoplasia conjuntival y de superficie ocular. Por lo tanto, el objetivo de este artículo es agregar conocimiento a las lagunas de la investigación científica sobre el VPH en la mucosa ocular y aspectos correlacionados. La metodología del estudio consiste en una revisión bibliográfica integradora, con carácter descriptivo y cualitativo, y un marco temporal de 2000 a 2022, con el objetivo principal de identificar el comportamiento del VPH en la mucosa ocular y asociarlo con neoplasias en esta región, además de enfatizar la importancia de la vacunación.

PALABRAS CLAVE: *VPH. Mucosa ocular. Neoplasma. Diagnóstico. Tecnología.*

1 INTRODUÇÃO

O Papilomavírus Humano (HPV) é um DNA vírus pertencente à família *Papilomaviridae,* não encapsulado, dispõe de cadeia dupla e é epiteliotrópico, ou seja, quando ocorre a infecção do epitélio, podem surgir diversificadas e aparentes lesões. Embora haja grande potência relacionada à sua patogenicidade, sendo de alto ou baixo grau, a maioria dos indivíduos infectados não apresenta manifestações clínicas, dependentes exclusivamente da sua evolução, replicação e subtipo viral (ESQUENAZI *et al.*, 2010).

Um estudo demonstrou que o microrganismo pode infeccionar tanto as mucosas quanto a pele, trazendo diferentes complicações ao portador. Com o alto grau de transmissibilidade, o vírus geralmente é adquirido em decorrência de qualquer tipo de intercurso sexual ou durante o parto, podendo transmitir infecção por contato com a extensão da pele infectada e ocasionar o surgimento de lesões cutaneomucosas e papilomatosas (TRISTÃO *et al.*, 2012).

Segundo dados epidemiológicos elaborados pelo sistema de saúde brasileiro, no país, o número de ocorrências relacionadas a infecção por HPV é de 500.000, podendo alcançar 1.000.000 de casos por ano, logo, ocupa o primeiro lugar na escala de Infecções Sexualmente Transmissíveis (IST) no Brasil, sendo a mais recorrente e conhecida entre a população (CARVALHO *et al.*, 2021).

A elevada prevalência e incidência dos casos positivos de HPV no Brasil é um alerta para a população e necessita da conscientização da sociedade sobre a gravidade do cenário atual. A partir disso, os indivíduos devem ser incentivados a práticas sexuais seguras com o uso de preservativos, além de ser aconselhável ter conhecimento sobre os hábitos dos parceiros, e a participação nas campanhas de vacinação validadas pelo Sistema Único de Saúde (SUS) (BRASIL, 2011).

Além dos fatores mencionados, sabe-se que o início da vida sexual precoce pode ser uma ameaça à saúde dos adolescentes, estima-se que 50% a 80% dos casos incidentes e prevalentes de HPV são referentes ao início da sexualidade, tendo em vista o comportamento e o conhecimento ínfimo juvenil acerca da educação sexual, contendo fatores de risco como a quantidade e a idade dos seus companheiros (ROTELI-MARTINS *et al.*2007).

Tratando-se da infecção por HPV, os principais locais para a instalação do agente são: cavidades oral, nasal e paranasal, laringe, esôfago, mucosa traqueobrônquica, conjuntiva, pele, seios e trato anogenital, culminando em lesões benignas ou malignas (ROSS *et al.* 2021). Todavia, uma região pouco explorada por estudos é a mucosa ocular.

A estrutura ocular se inicia no interior da órbita, onde é localizado o globo ocular e constitui-se em três camadas teciduais que englobam as câmaras: anterior e posterior, além do humor vítreo e cristalino. A córnea, clara e transparente, e a esclera, branca e opaca, são componentes da túnica fibrosa, localizada em uma camada da parte externa. Os dois tecidos mantêm a forma do globo ocular (HELENE; HELENE, 2011).

O trato uveal (camada média) é formado pela íris, coroide e corpo ciliar, grandes partes dos vasos sanguíneos e nervos passam por essa estrutura, possuindo uma função nutritiva. A retina faz parte da camada mais interna dos olhos, caracteriza uma extensão do sistema nervoso central e por

meio dela ocorre a resposta visual, pois na parte externa contém bastonetes e cones que geram estímulos elétricos e alterações fotoquímicas (CAPELINI, 2019).

O epitélio corneano é envolvido pelo filme lacrimal e posicionado na fissura interpalpebral, já o endotélio da córnea é preenchido pelo humor aquoso. Na periferia a córnea une-se a conjuntiva, episclera e esclera na zona do limbo (área de transição). A conjuntiva é uma membrana mucosa, secretora de mucina, que reveste as pálpebras, inferior e superior sendo esta uma importante estrutura mecânica de proteção dos olhos com um reflexo rápido, formando um fórnice e alongando-se até o limbo (MARIANO, 2018).

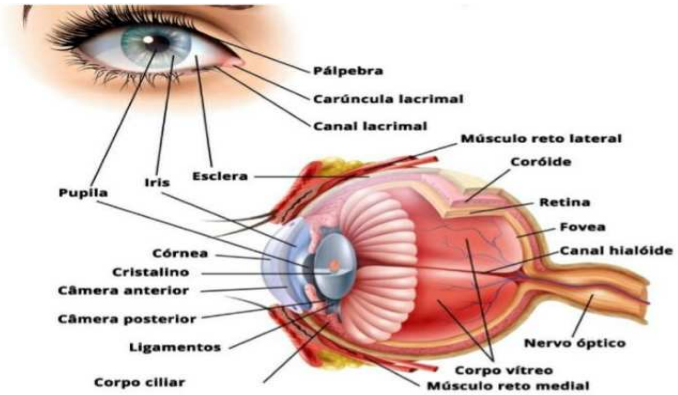

Figura 1. Estrutura ocular (Mariano, 2018).

A sensibilidade da mucosa ocular a faz susceptível a infecções e aparecimento de doenças relacionadas a microrganismos, principalmente fungos, bactérias e vírus. A contaminação na região ocular pelo Papiloma vírus humano pode desencadear lesões benignas como o Papiloma conjuntival ou malignas como a neoplasia conjuntiva e de superfície ocular (MARIANO, 2018).

A incidência referente às Neoplasias Escamosas da Superfície Ocular (OSSN) aumenta com o passar do tempo. Tais patologias podem se desenvolver no organismo por diferentes razões, porém, a infecção pelo HPV está presente na maior parte dos casos, caracterizados de acordo com a gravidade e progressão, podem-se tipificar desde um quadro de displasia leve até um carcinoma invasivo (SANTOS; BARBOSA; SOUSA, 2004).

A classificação mais recorrente na esfera das OSSN é a Neoplasia Intraepitelial Conjuntival (NIC), definida segundo o nível de acometimento das células. A displasia escamosa ocorre quando há dano em parcela do epitélio, já no carcinoma *in situ* há agressão do tecido inteiro, preservando a lâmina basal e no carcinoma invasivo, a invasão permanece até a destruição da lâmina basal, e adentramento do estroma (RAMBERG; HEEGAARD, 2021).

Diante das informações apresentadas no texto, é viável afirmar a relevância do tema em questão, visto que, não é um assunto comumente discutido e nos bancos de dados há escassez de informações em comparação a outras pesquisas direcionadas as complicações do HPV. Sendo assim, essa revisão de literatura com caráter qualitativo e descritivo agregará conhecimento às lacunas de pesquisa científica sobre o HPV na mucosa ocular e aspectos correlacionados.

O levantamento de dados para constituição do artigo tem como objetivo principal identificar o comportamento do Papilomavírus Humano na região ocular, focado na descrição da ação viral no

tecido, verificação do efeito citopático do microrganismo nas células infectadas e constatação das complicações acerca da infecção, principalmente o desenvolvimento de neoplasias.

2 METODOLOGIA

Tratou-se de um estudo de revisão integrativa com abordagem qualitativa, a partir de dados secundários obtidos através de trabalhos já realizados e pesquisas na área, foi desenvolvido por meio de série temporal (2000 a 2022). Utilizaram-se critérios de exclusão artigos com a faixa temporal inferior aos anos 2000 e superior ao mês de junho do ano de 2022, além de artigos pagos.

Obteve-se em média a utilização de 23 artigos e foram selecionadas pesquisas internacionais e nacionais, as pesquisas foram feitas através de plataformas, colocando as palavras chaves, sendo elas: Papilomavírus humano, HPV, mucosa ocular, OSSN, Pterígio, na aba de pesquisa e correlacionando-as.

Os bancos de dados que foram utilizados para o desenvolvimento dessa pesquisa: Google Acadêmico, SciELO (*A Scientific Electronic Library Online*), *Digital Library*, LILACS (Literatura Latino-americana e do Caribe em Ciências da Saúde), Pubmed, Repositórios de Universidades e revistas acadêmicas: Natureportifolio, *MDPI*, *American Association for CancerResearch*(AACR), Salud Pública de México.

A arrecadação de informações ocorreu entre os meses de dezembro de 2021 até junho de 2022, por critério de inclusão, foram considerados todos os casos abordados de Papilomavírus Humano na mucosa de 2000 a 2022, tendo como população estudada as crianças, adolescentes e adultos, sendo assim, aplicaram-se os critérios de inclusão artigos relacionados ao HPV na mucosa ocular.

As figuras presentes na pesquisa foram retiradas de artigos acadêmicos e editadas para melhor encaixe no texto, utilizando a ferramenta de corte do software Microsoft Word. As palavras-chaves utilizadas no trabalho foram: HPV, mucosa ocular, neoplasia, diagnóstico, tecnologia.

3 RESULTADOS E DISCUSSÃO

As características apresentadas por estes pesquisadores são positivas, possuem uma linha de pensamento similar e algumas pesquisas como a de Chalkia, *et al*., 2019 e 2021, comprovam a ação do HPV na mucosa ocular, através do pterígio e o no desenvolvimento da Neoplasia Escamosa da Superfície Ocular (OSSN).

ESTUDO	TIPO DE PRODUÇÃO/ ANO	OBJETIVOS	METODOLOGIA/ DELINEAMENTO DO ESTUDO	PRINCIPAIS RESULTADOS
Tetzlaff*et al.*, 2019	Artigo, 2019.	Definir fatores genéticos interligados ao HPV para a ocorrência do carcinoma	Tipos biológicos distintos de carcinoma sebáceo anexial ocular: tumores induzidos por HPV e vírus-negativos surgem	O estudo dispõe do relato de 29 pacientes com esse tipo de CA. A principal constatação é formada pelas

		sebáceo anexial ocular, a fim de entender a doença e aplicar novos métodos de tratamento.	através de alterações genéticas moleculares não sobrepostas. Estudo realizado por meio de experimentos com sequenciamento de DNA. Estudo do tipo coorte com caráter experimental direcionado aos subtipos genético-moleculares da neoplasia.	mutações que, são presentes em maior parcela na TP53 (65%), seguida por RB1 (48%) e ambos consistentes (45%).
Chalkia *et al.*,2019	Artigo, 2019.	Fornecimento de revisão sistemática da literatura e auxílio no melhor entendimento do papel do HPV nas doenças da superfície ocular.	O estudo utilizou essas bases de dados: MEDLINE (através do PubMed), EMBASE (através do OVID) e SCOPUS. A pesquisa foi produzida a partir de revisão sistemática sobre o tema, com um corte temporal de 1980 a 2019.	O HPV tem sido identificado em diversas lesões da superfície ocular. Uma forte associação entre os tipos 6 e 11 de HPV e papiloma conjuntival foi estabelecida. Porcentagens variadas de papilomas associados à presença de HPV podem ser atribuídas a diferenças na predisposição genética, estilo de vida e exposição ambiental. Com base nos dados atuais, o HPV parece funcionar como um cofator patogênico, além de fatores genéticos como a mutação do gene p53.
Hanbazazah, 2018	Artigo, 2018.	Revisar evidências recentes que implicam o HPV na fisiopatologia das lesões oculares	Artigos publicados obtidos a partir de uma pesquisa PubMed da literatura inglesa foram as fontes primárias para esta revisão. Estudo foi realizado a partir da revisão sobre o tema:	Os papilomas escamosos conjuntivais estão fortemente associados à infecção pelo HPV particularmente os tipos 6 e 11 de baixo risco, e é provável que o HPV desempenhe um

			características clínico-patológicas e as evidências recentes que apoiam o papel do HPV na patogênese do pterígio, papiloma escamoso conjuntival e neoplasia escamosa da superfície ocular.	papel no desenvolvimento de pelo menos um subconjunto dessas lesões. Em um subconjunto de pterígio e OSSNé possível que o HPV atue como cofator em conjunto com outros agentes ambientais, incluindo UVB e infecção por HIV, para produzir essas lesões.
Shrestha *et al.*, 2019	Artigo, 2019.	Identificar a associação entre a infecção pelo papiloma vírus humano (HPV) e neoplasia escamosa da superfície ocular (OSSN) usando o teste de chip de p 16 imuno-histoquímica (IHC) e ácido desoxirribonucleico (DNA).	O estudo manuseou Trinta e oito casos diagnosticados histologicamente como OSSN de 2006 a 2016 foram estudados. Blocos de tecido e lâminas de vidro fixado em formalina e embebido em parafina (FFPE) foram obtidos do Departamento de Patologia do Hospital Universitário Nacional de Chonnam. Foi realizada uma busca no sistema de informações de patologia do Massachusetts EyeandEarInfirmary/ Massachusetts General Hospital. As características histomorfológicas foram avaliadas em lâminas coradas com hematoxilina e eosina para verificar o diagnóstico patológico. Os tecidos FFPE foram cortados em seções de 5 µm de espessura e	Entre as 38 amostras de OSSN, 32 casos (84,2%) foram categorizados histopatologicamente como tipo pré-invasivo e 6 casos (15,8%) como tipo invasivo. A IHQ para p 16 mostrou forte positividade em 12 casos (31,6%), enquanto foi negativa em 26 casos (68,4%). Por outro lado, apenas um caso (2,6%) de OSSN invasivo foi positivo para o sorotipo HPV16, avaliado pelo teste de chip de DNA. Em OSSN, a expressão de p 16 foi positiva em aproximadamente 1/3 dos casos, enquanto a maioria dos 24 sorotipos de HPV foi negativa para p 16. Os achados sugerem que existe apenas uma associação fraca entre infecção por HPV e OSSN.

			processados para IHC e teste de chip de DNA. Este estudo observacional retrospectivo foi aprovado pelo Conselho de Revisão Institucional do ChonnamNationalUniversity Hospital.	
Parra-Colin *et al.*, 2022	Artigo, 2022.	Investigar a associação do vírus do papiloma humano de alto risco (VPH-AR), como de outros fatores, com neoplasia escamosa da superfície ocular (NESO).	Neste estudo foram observadas 22 espécies de tecido fresco de NESO e 22 de pterígio como controles, se utiliza uma técnica molecular altamente sensível para identificar a infecção por HPV em todas as espécies, como a genotipificação do HPV, também se obtém informação demográfica sobre exposição à luz solar e tabagismo	A frequência de infecção por VPH-AR foi de 40,9% no grupo de NESO e de 4,5% no grupo de controle (p =0,009). Depois de ajustar por variáveis, o NESO se associa com o VPH-AR (OR=16,3, IC95%=1,2.218,1, p= 0,03) e eritema solar (OR=10,8, IC95%=1,8,86,0, p =0 ,02).
Chalkia*et al.*, 2021	Artigo, 2021.	Investigar a presença de HPV na superfície ocular após excisão cirúrgica de pterígio infectado por HPV e a possível correlação do HPV com a recidiva pós-operatória do pterígio.	Ambas as amostras esfoliativas de swab de pterígio e respectivas amostras de tecido foram recebidas e analisadas com PCR em tempo real para a detecção de pterígio infectado por HPV. Além disso, foram analisadas amostras de swab de pacientes que apresentavam pterígio infectado por HPV sem recorrência após 1 ano de acompanhamento, bem como amostras de swab de pacientes com conjuntiva saudável.	O vírus HPV foi detectado nas amostras de tecido de 11 pacientes (27,5%) e nos swabs de 9 pacientes (22,5%). Os subtipos de HPV detectados foram 33, 39, 45, 56, 59, 66 e 68. O teste de swab teve sensibilidade de 81,82% e especificidade de 100%. Em 15 (43%) pacientes foi utilizada a técnica de esclera nua para remoção do pterígio e onze desses pacientes apresentaram recidiva da doença. A excisão cirúrgica com uso de enxerto conjuntival autólogo

				foi realizada em vinte pacientes e cinco deles apresentaram recidiva.
Galor, *et al.*, 2016	Artigo, 2015.	Identificar à frequência e correlacionar a existência do Papilomavírus com o desenvolvimento das neoplasias da Superfície Ocular e avaliar os métodos de tratamento de tumores com resultados positivos versus negativos de HPV.	A infecção pelo vírus do papiloma humano não prevê a resposta à terapia com interferon na neoplasia escamosa da superfície ocular. Estudo do tipo respectivo com análise de casos de vinte e sete pacientes com OSSN	Vinte e um dos quadros analisados demonstraram a infecção por HPV. O genótipo de HPV mais identificado foi o HPV-16 em 10 tumores (48%), sendo estes, os mais propensos a ter características morfológicas papilomatosas em comparação com tumores que apresentam resultados negativos para HPV 16.
Koning, *et al.*, 2008	Artigo, 2008.	Identificar a relação entre o HPV e as células no desenvolvimento de neoplasia sescamosas conjuntival em Uganda.	Tipos de papilomavírus humano (HPV) genital e cutâneo em relação à neoplasia de células escamosas conjuntivais: um estudo de caso-controle em Uganda. Estudo de caso-controle com acompanhamento por visitas domiciliares realizado com pacientes em clínicas de todo o país que tiveram suspeita de lesão na córnea ou conjuntiva e necessitaram de remoção para biópsia. De novembro de 1995 a maio de 2001.	Não foram encontradas razões para relacionar o HPV genital com tumores oculares, uma vez que, dos 81 casos registrados, a prevalência do HPV genital ocorreu em apenas 22% e HPV cutâneo no carcinoma não divergiu pela histologia da lesão.

O Papiloma Vírus Humano contém um DNA circular com fita dupla, sendo ele da família com tropismo epitelial possuindo potencial oncogênico. A classificação se dá em cinco categorias: alfa (α)-, beta (β)-, gama (γ)-, mu (μ)- e nu (ν)- papiloma vírus (PV). α-PV são comumente associados a lesões genitais e (β)-, (γ)-, (μ)- e (ν)-PV em lesões de pele (THEOTOKA *et al.* 2019).

Sabe-se que as diversas lesões proporcionadas pelo contato com o HPV variam de acordo com seu subtipo, além da categoria. Tratando-se das mucosas, a categoria mais presente é a alfa, logo, as demais são visualizadas no tecido cutâneo. Já nos anexos oculares, as mucosas da conjuntiva, do sistema de drenagem lacrimal e a pálpebra, são as áreas mais propensas para a evolução de neoplasias. (RAMBERG; HEEGARD, 2021).

Segundo Galindo *et al*. (2021) o HPV dispõe dos subtipos classificados segundo o processo de oncogênese nas células. Infecções que progridem pela benignidade (condilomas) demonstram afinidade com os subtipos 6, 11, 40, 42, 43, 54, 61, 70, 72, 81 e outros, caracterizados pelo baixo risco. Contudo, também existem os de alto risco, àqueles que direcionam a progressão ao câncer, que são principalmente os tipos 16, 18, 31, 33, 35, 39, 45 e 51 (MANDERWAD *et al.*2009).

Segundo dados fornecidos pelo Instituto Nacional do Câncer (INCA), (2022), 70% dos cânceres desenvolvidos a partir do HPV tem correlação com o HPV16 e/ou HPV18. Na literatura há concordância e nesse artigo são corroboradas pelos autores Galor *et al.* (2015) e Scott; Karp; Nuovo (2002), visto que, após as respectivas análises, maior parte mostrou tal suscetibilidade.

A evolução tecnológica proporcionou aos cientistas a realização de vacinas e duas delas são combatentes do HPV aprovadas e registradas pela Agência Nacional de Vigilância Sanitária (ANVISA): A Quadrivalente, pertencente a Merck Sharp &Dohme (Gardasil), protege contra os tipos 6,11,16 e 18, e a Bivalente, da empresa GlaxoSmithKline (cervarix), os tipos 16 e 18 (ZARDO *et al*. 2014).

Além da profilaxia idealizada pelas vacinas bivalente e quadrivalente, foi desenvolvida a vacina nonavalente, aprovada pela FDA em 2014, nos Estados Unidos (SORPRESO; KELLY, 2018). A Gardasil 9 foi a última vacina criada afim de prevenir o HPV e a grande eficácia provém da sua amplitude, pois, protege contra os subtipos 6, 11, 16, 18, 31, 33, 45, 52 e 58, assim, não sendo preventiva apenas contra verrugas genitais, mas também lesões benignas ou maligna em quaisquer período da infecção e sítio anatômico da instalação do vírus no portador (SANTOS; DIAS, 2018).

Estudos apontam a maior segurança na aplicação na faixa etária dos 9 aos 45 anos, tendo mais de 90% de eficácia e 97% validados na prevenção do câncer de colo uterino por meio de anticorpos semelhantes. Contudo, a Gardasil 9 dispõe dos mais significativos efeitos colaterais em relação as outras, onde a maioria dos pacientes relatou o quadro de dor, vermelhidão e muito inchaço no local de inserção (SANTOS; DIAS, 2018).

A tecnologia nesse ramo também torna viável a discussão pautada na vinculação entre o HPV e os tumores nos anexos oculares. O fato é descrito no estudo de Ramberg e Heegard (2021), pois, a incitação da relevância do tema demonstra que, de fato, é um assunto que traz consigo possíveis descobertas para o futuro, mesmo com a complexidade da conjuntura do tumor e sua análise.

Referente a contaminação por HPV na mucosa ocular, o papiloma conjuntival é considerado um tumor epitelial benigno, localizado dentro da conjuntiva e possui um crescimento externo (exofítico), fixo (séssil) ou pedunculado com vasos sanguíneos ressaltados. Constitui-se de um epitélio escamoso

hipertrófico não queratinizado com células calciformes e pode apresentar coilócitos nos núcleos fibrovasculares papilares encontrados na superfície (RONDÓN *et al.* 2020).

O tipo de HPV mais recorrente identificado no papiloma conjuntival é o 6 e o 11 apresentando uma variação de 44% a 75%, todavia eles são relatados como de baixo risco. Contudo, os tipos 16 e 18 são achados em papilomas conjuntivais mais agressivos, correlacionado ao alto risco e a faixa etária adulta, porém nem sempre a superfície exibirá alguma lesão, podendo-se encontrar o HPV em tecido de aparência normal (THEOTOKA *et al.* 2019).

Além desta associação com os papilomas conjuntivais, há a possibilidade do papiloma vírus humano está relacionado com o pterígio oftálmico, pois a patogênese do pterígio é relacionada à influência de muitos fatores, como a radiação UV, fatores ambientais, vírus oncogênico, hereditariedade, idade e distúrbios imunológicos (MARTÍNEZ *et al.* 2018). E, têm-se duas hipóteses para o motivo do aparecimento desta lesão, a mutação genética correlacionada a raios UV e/ou infecções virais que resultam em uma barreira ocular corrompida para a ocorrência um evento oncogênico.

O pterígio é uma lesão fibrovascular da conjuntiva bulbar, essa lesão é configurada como um distúrbio proliferativo da conjuntiva, evidenciado pelo supercrescimento de células límbicas alteradas em direção à córnea. O pterígio pode ocasionar em uma baixa visão do paciente, pois seu crescimento pode obscurecer o eixo visual e resultar em uma inflamação crônica e assim desregular a parte refrativa da córnea (FERRAZ *et al*. 2002).

Segundo Chalkia *et al.* (2021), em seu estudo foi utilizado técnica comprobatória, método do exame PCR em tempo real com o uso do *swab* conjuntival, de que o HPV age como um cofator para o pterígio e está interligado com a recidiva dessa lesão, há diferentes pontos que podem influenciar na recorrência, como: tamanho e extensão da lesão na córnea, idade, vascularização, raça e localização geográfica. O seu tratamento é feito por meio de excisão cirúrgica ou terapias paliativas como mitomicina C, 5-fluorouracil e etabonato de loteprednol.

De acordo com Hanbazazh *et al.* (2018), o HPV também pode ser detectado na neoplasia escamosa da superfície ocular, OSSN, abrangendo uma diversidade de lesões conjuntivais, com variação histológica displásica e carcinoma *in situ* (NIC). A NIC de grau 1 (displasia leve) é identificada pela aparição de células epiteliais atípicas, eventualmente binucleadas, por vezes halos perinucleares, chamados coilócitos.

As lesões de grau 2 (displasia moderada) envolve cerca de metade da espessura epitelial, com maior irregularidade nuclear e mitoses constantemente detectadas. NIC grau 3 (displasia grave) ou carcinoma *in situ* é classificada como uma displasia epitelial de espessura total com membrana basal intacta. As células atípicas apresentam alta relação núcleo-citoplasma, hipercromasia, pleomorfismo, membrana nuclear irregular, cromatina grosseira, nucléolos proeminentes e mitoses aumentadas (HANBAZAZH *et al*. 2018).

A predisposição a NIC é vista pela exposição frequente a radiação UV, lentes de contato, faixa etária (acima dos 70 anos), tabagismo e ocorrência dos subtipos 16 e 18, contudo, conforme propõe o estudo de Santos, Barbosa e Souza (2004), a Neoplasia Intraepitelial Conjuntiva raramente evolui para

a vertente da malignidade, sendo assim, em apenas 5% dos casos podem gerar um Carcinoma espino-celular.

Os tumores que conseguem penetrar a membrana basal são carcinomas de células escamosas invasivas ou carcinoma espinocelular da conjuntiva (CEC), considerados como neoplasias raras. Esse tipo de lesão irá se localizar nasalmente perto do limbo na parte interpalpebral da conjuntiva, podendo se expandir até a córnea com possível isolamento conjuntival, sendo a Neoplasia Escamosa da Superfície Ocular (OSSN) gelatinosa, bem definida e um pouco elevada.

Há uma similaridade com a patogenicidade do pterígio com a OSSN, a relação com a radiação ultravioleta, em destaque a UVB, uma incidência maior em cidades equatoriais, olhos com a íris mais clara e pessoas com a idade mais elevada. E segundo Parra *et al*. (2022), o seu estudo sugere que o HPV possui um papel importante associado a OSSN, as células epiteliais podem ter danos ocasionados pela luz UV ou fatores imunológicos, influenciando a ação do vírus na célula.

Os estudos dos pesquisadores Chalkia *et al.* (2021), Parra *et al.* (2022) e Hanbazazh *et al.* (2018) indicam uma susceptibilidade maior de o HPV contaminar a célula caso o paciente seja portador do Vírus da Imunodeficiência Humana (HIV), esse vírus é propenso a infectar células T auxiliares (CD4+), impulsionando a apoptose e possibilitando o enfraquecimento da imunovigilância do tumor. O HIV potencializa a ação de outros vírus e um deles é o HPV, fazendo com que os pacientes tenham recaídas da OSSN.

O HPV na carcinogênese depende da aderência entre os genes do hospedeiro e do vírus, sendo assim, pode ocorrer a junção entre as proteínas p53, codificada a fim de proteger o código genético da célula e atuar como supressora do crescimento tumoral, e a proteína HPVE6, oncoproteína responsável pela destruição gradual da p53. Todo o processo resulta na formação de p16, biomarcador utilizado amplamente no diagnóstico (MELLO, 2013). Por Teltzaff (2019), é comprovado, visto que, foram estudados vinte e nove casos de câncer, e em 65% constataram mutações da proteína p53.

As técnicas envolvidas no diagnóstico oscilam entre métodos citológicos pela avaliação da raspagem do tecido contaminado, exames de imagem, imuno-histoquímica, na identificação das oncoproteínas, e captura híbrida, uma das metodologias mais utilizadas na detecção dos subtipos do HPV, capaz de detectar a presença de dezoito deles, entre benignos e malignos (MARTIN *et al.* 2010).

Atualmente, uma técnica baseada na Reação em Cadeia de Polimerase (PCR) ganhou destaque na área diagnóstica, o teste do chip de DNA. Esse teste é mais preciso e eficaz quando comparado a captura híbrida, porque é capaz de visualizar até vinte e quatro subtipos do HPV, entre os de baixo risco e os de alto risco. Shrestha *et al.* (2019) afirma em seu artigo que a sensibilidade do chip em amostras cervicais foi de 91,1%, com especificidade para HPV16 e HPV18 tão altas quanto o do teste *Hybrid Capture 2.*

O cenário relacionado às técnicas diagnósticas do HPV mostra-se abrangente com o avanço tecnológico nessa esfera. Tratando-se da mucosa ocular, por ser uma região delicada, as exigências e cuidados são maiores em relação à coleta de material e outros aspectos, sendo assim, o diagnóstico deve ser o mais preciso e sensível possível.

Referente ao tratamento das lesões, nos anexos oculares, o protocolo mais utilizado consiste em sessões de administração de quimioterápicos tópicos colocados diretamente na superfície ocular.

Além disso, atualmente está sendo desenvolvido o tratamento por meio de laser, onde os estudos mostram resultados positivos com poucos efeitos colaterais.

A gravidade do período da infecção e o tratamento tardio ou inexistente das lesões ocasionadas pelo HPV podem gerar danos temporários e permanentes, como a perda progressiva da visão. Em casos mais raros são incluídas consequências como metástases, majoritariamente nas regiões da cabeça e pescoço.

O contágio pelo HPV é reconhecido mundialmente, e, por essa razão, os governos têm que, obrigatoriamente, implantar políticas públicas em prol da proteção e prevenção, divulgar as maiores complicações oriundas do quadro e financiar fortemente as campanhas de vacinação anuais, uma vez que este é o melhor método para minimizar as chances de contato do vírus com o hospedeiro, depois do uso de preservativo.

4 CONCLUSÃO

O Papilomavírus Humano é um vírus altamente infeccioso e sua identificação se dá através de exames específicos já relatados e seu comportamento na mucosa ocular pode ser agressivo ou não, depende do seu subtipo viral e o grau de contaminação do tecido, com a possibilidade de ocasionar uma neoplasia.

Por fim, após toda a análise do artigo e informações dispostas, pode-se concluir que a contaminação do HPV é um problema de saúde pública, e retratando o ponto essencial desse artigo, a fragilidade da mucosa ocular mostra propensão à infecção por HPV, logo, seria interessante a população ter acesso à informação sobre essa área de contaminação e os vírus contaminantes, por meio de campanhas sociais nos bairros, em locais como o CRAS e Postos de saúde, e propagandas midiáticas.

REFERÊNCIAS

BRASIL, INSTITUTO NACIONAL DO CÂNCER (INCA**). Câncer de colo de útero. 2021**. Disponível em: https://www.inca.gov.br/tipos-de-cancer/cancer-do colo-do-utero. Acesso em: 18 dez. 2021.

BRASIL, INSTITUTO NACIONAL DO CÂNCER (INCA). **Tipos de HPV que podem causar câncer. 2022**. Disponível em: https://www.gov.br/inca/pt-br/assuntos/causas-e-prevencao-do-cancer/hpv-e-outras-infeccoes/. Acesso em: 17 dez. 2021.

BRASIL, MINISTÉRIO DA SAÚDE - BIBLIOTECA VIRTUAL EM SAÚDE. **Condiloma acuminado. 2011**. Disponível em: https://bvsms.saude.gov.br/condiloma-acuminado-hpv/. Acesso em: 10 dez. 2021.

CAPELINI, L. F. **O funcionamento do olho humano: Uma sequência didática para o ensino de óptica geométrica no Ensino Médio**, Campo Mourão, 2019. Disponível em: http://riut.utfpr.edu.br/jspui/bitstream/1/4462/1/olhohumanoensinooptica.pdf . Acesso em : 24 jan. 2022.

CARVALHO, N. S. de et al. **Protocolo Brasileiro para Infecções Sexualmente Transmissíveis 2020: infecção pelo papilomavírus humano (HPV)**. Epidemiol. Serv. Saúde, Brasília, v. 30, n. 1. 2021. Disponível em: http://dx.doi.org/10.1590/s1679-4974202100014.esp1. Acesso em: 12 dez. 2021.

CHALKIA, A. K. *et al*. **Humanpapillomavirusinfectionand ocular surface disease.** InternationalJournalofOncology [*online*]. 2019, v. 54, n. 5, pp. 1503-1510. Disponível em: https://doi.org/10.3892/ijo.2019.4755. Acesso em: 20 jun. 2022.

CHALKIA, A. K. *et al.***Associationbetween HPV detection in swab samples andtissuespecimensandophthalmicpterygiumrecurrence.** Springer Link Journal [*online]* GraefesArchClinExpOphthalmol 259, 3077–3082 (2021).Disponível em:https://doi.org/10.1007/s00417-021-05267-0. Acesso em: 19 jun. 2022.

ESQUENAZI, D et al. **A frequência do HPV na mucosa oral normal de indivíduos sadios por meio da PCR**. BrazilianJournalofOtorhinolaryngology [online]. 2010, v. 76, n. 1, pp. 78-84. Disponível em: <https://doi.org/10.1590/S1808-86942010000100013>. Acesso em: 12 dez. 2021.

FILHO, P. S. P. S. da et al. **O uso da vacina contra o vírus HPV e suas principais relações com o câncer de colo de útero**. Revresearch, societyanddevelopment [online]. v. 9, n. 9, 2020. Disponível em: http://dx.doi.org/10.33448/rsd-v9i9.7574. Acesso em: 16 dez. 2021.

FERRAZ, F. H. S. *et al.***Pterígio e alterações da curvatura corneana.**ArqBrasOftalmol [*online*]. 2002, v. 5, pp. 533-6. Disponível em pdf. Acesso em: 20 jun. 2022.

GALINDO, R.E. **Detecciónde lvirusdel papiloma humano enla neoplasia escamosa de lasuperficie ocular por histopatología y estudio molecular**. México,2021. Disponível em: <https://www.siicsalud.com/des/expertoimpreso.php/128899> Acesso em: 15 dez.2021.

GALOR, A. *et al.***HumanPapillomaVirusInfection Does NotPredict Response to Interferon Therapy in Ocular Surface Squamous Neoplasia.** Science Direct [*online*]. 2015, v. 122, n. 11, pp. 2210-2215. Disponível em: https://www.sciencedirect.com/science/article/abs/pii/S0161642015006788. Acesso em: 20 jun. 2022.

G. P. MANDERWAD, C. KANNABIRAN, S. G. HONAVAR, G. K. VEMUGANTI; **Falta de Associação de Papilomavírus Humano de Alto Risco em Neoplasia Escamosa da Superfície Ocular na Índia**. *Arch Pathol Lab Med* 1,2009; 133 (8): 1246–1250. Disponível em: doi: https://doi.org/10.5858/133.8.1246. Acesso em: 15 fev.2022

HANBAZAZH, M.; GYURE, K. A. **Ocular human papilomavirus infections**. ArchPatholLab Med. 2018, v. 142 n. 6, pp. 706–710. Disponível em: **https://doi.org/10.5858/arpa.2017-0571-RA.** Acesso em: 20 jun. 2022.

HELENE, O.; HELENE, A. F. **Alguns aspectos da óptica do olho humano**. Revista Brasileira de Ensino de Física. 2011, v. 33, n. 3, 3312. Disponível em: <https://doi.org/10.1590/S1806-11172011000300012>. Acesso em: 10 de julho 2022.

KONING, N. M. C. de. et al. **Genital and cutaneous human papillomavirus (HPV) types in relation to conjunctival squamous cell neoplasia: A case-control study in Uganda.** Revista BioMed Central. 2008. v. 3, n. 12, pp. 1-9. Disponível em: http://www.infectagentscancer.com/content/3/1/12. Acesso em: 19 abril. 2022.

MARTIN, L. F. T. *et al.***Negativehybrid capture um a single intraephitelialcornealdysplasia**. RevBras Oftalmol. 2010, v. 69, n. 2, pp. 125-128. Disponível em pdf. Acesso em: 20 jun. 2022.

MARIANO, C. F. A. **Estudo da frequência de infecção pelo vírus do papiloma humano (HPV) e da expressão de p16 e p53 nas neoplasias intraepiteliais e no carcinoma invasivo da superfície ocular. 2018**. Disponível em: 10.11606/D.17.2018.tde-20072018-093128. Acesso em: 12 dez. 2021.

MELLO, C. F. **Vacinação contra papilomavírus humano.** Einstein (São Paulo) [online]. 2013, v. 11, n. 4, pp. 547-549. Disponível em: https://doi.org/10.1590/S1679-45082013000400027. Acesso em: 16 de maio 2022.

N.G. MARTÍNEZ.; N.G. MARTÍNEZ. **Caracterización clínica e histopatológica de pacientes con tumor de conjuntiva.** 2018. Disponível em: file:///C:/Users/Marlos/Downloads/Dialnet-CaracterizacionClinicaEHistopatologicaDePacientesC-6494654.pdf. Acesso em: 21 jun. 2022.

PARRA, C. *et al.***Associationof high-riskhumanpapillomaviruswith ocular surface squamous neoplasia:** a case-controlstudy in Mexico. Mexico salud publica [*online*]. 2022, v. 64, n. 2, pp.:209-217. Disponível em: https://www.medigraphic.com/cgi-bin/new/resumenI.cgi?IDARTICULO=105090. Acesso em: 20 jun. 2022.

RONDÓN, I. R. *et al.***Papiloma conjuntival**. Rev Cubana Oftalmol, 2020, v. 33, n. 2. Disponível em: http://scielo.sld.cu/scielo.php?script=sci_arttext&pid=S0864-21762020000200018&lng=es&nrm=iso. Acesso em: 20 jun. 2020.

RAMBERG, I.; HEEGARD, S. **Human Papilomavirus related neoplasia ofthe ocular adnexa.** Viruses Magazine [*online*]. 2021, v. 13, n. 8, pp. 1552. Disponível em: https://www.ncbi.nlm.nih.gov/pmc/articles/PMC8402806/. Acesso em: 20 jun. 2022.

ROSS, J. R. de. *et al.***DistributionofhumanPapillomavirustypes in womenfromethnicminoritygroups: revealing gaps in South America.** RSD Journal. 2021, v. 10, n. 10. Disponível em: https://doi.org/10.33448/rsd-v10i10.18518. Acesso em: 20 jun. 2022.

RODRIGUES, A. F.; SOUSA, J. A. **Papilomavírus humano: prevenção e diagnóstico**. Ver EpidemiolInfec. v. 5, n. 4, pp. 197-202. 2015. Disponível em: http://dx.doi.org/10.17058/reci.v5i4.6043. Acesso em: 12 dez. 2021.

ROTELI-MARTINS ET AL. **Associação entre idade ao início da atividade sexual e subseqüente infecção por papilomavírus humano: resultados de um programa de rastreamento brasileiro**. Revista Brasileira de Ginecologia e Obstetrícia [online] 2007. Disponível em: <https://doi.org/10.1590/S0100-72032007001100006> Acesso em : 01 jun 2022.

SANTOS, L. A. S. da; BARBOSA, R. L.; SOUZA, L. B. de. **Neoplasia intra-epitelial córneo-conjuntival (NIC)**: relato de um caso atípico. Arquivos Brasileiros de Oftalmologia [*online*]. 2004, v. 67, n. 5, pp. 819-821. Disponível em: https://doi.org/10.1590/S0004-27492004000500023. Acesso em: 20 jun. 2022.

SANTOS, J. G. C; DIAS, J. M. G. **Vacinação pública contra o papilomavirus humano no Brasil**. Revista Médica de Minas Gerais. 2018. v. 28, n. 1, pp. 1-6. Disponível em: http://dx.doi.org/10.5935/2238-3182.20180004. Acesso em: 01 out.2022.

SCOTT, I.; KARP, C. L.; NUOVO, G. J. **Humanpapillomavirus 16 and 18 expression in conjunctivalintraepithelial neoplasia.** National Library of Medicine. 2002, v. 109, n. 3, pp. 542-547. Disponível em: https://pubmed.ncbi.nlm.nih.gov/11874759/. Acesso em: 20 jun. 2022.

SHRESTHA, T.; CHOI, W.; YOON, K. C. **Humanpapillomavirusidentification in ocular surface squamous neoplasia by p16 immunohistochemistryand DNA chip test.** Medicine (Baltimore). 2019, v. 98, n. 2. Disponível em: https://www.ncbi.nlm.nih.gov/pmc/articles/PMC6336645/. Acesso em: 20 jun. 2022.

SORPRESO, I. C. E.; KELLY, P. J. **HPV vacina: conhecer e aceitar para assegurar a eficácia**. J. Hum. Growth Dev., São Paulo, v. 28, n. 1, p. 5-8, 2018. Disponível em: http://dx.doi.org/10.7322/jhgd.143887. Acesso em: 17 dez. 2021.

SOUSA, G. P. de et al. **Aspectos clínicos e epidemiológicos da infecção genital pelo papilomavírus humano em gestantes do município de Imperatriz, estado do Maranhão, Brasi**l. RevPan-AmazSaude, Ananindeua, v. 9, n. 3, p. 31-38. 2018. Disponível em: http://dx.doi.org/10.5123/s2176-62232018000300004. Acesso em: 16 dez. 2021.

TETZLAFF, M. T. *et al.***DistinctBiologicalTypesof Ocular AdnexalSebaceous Carcinoma: HPV-DrivenandVirus-Negative TumorsArisethroughNonoverlapping Molecular-GeneticAlterations**. ClinCancer Res. 2019, v. 25, n. 4, pp. 1280-1290. Disponível em: https://pubmed.ncbi.nlm.nih.gov/30420449/. Acesso em: 20 jun. 2022.

THEOTOKA, D. *et al.***UpdateonDiagnosisand Management ofConjunctivalPapilloma.** Eyeand Vision. 2019, v. 6, n. 18. Disponível em: https://link.springer.com/article/10.1186/s40662-019-0142-5. Acesso em: 20 jun. 2022.

TRISTÃO, W et al. **Estudo epidemiológico do HPV na mucosa oral por meio de PCR**. BrazilianJournalofOtorhinolaryngology [online]. 2012, v. 78, n. 4, pp. 66- 70. Disponível em: <https://doi.org/10.1590/S1808-86942012000400013>. Acesso em: 12 dez. 2021.

ZARDO, G. P. *et al.* **Vacina como agente de imunização contra o HPV**. Ciência & Saúde Coletiva [*online*]. 2014, v. 19, n. 9, pp. 3799-3808. Disponível em: https://doi.org/10.1590/1413-81232014199.01532013. Acesso em: 20 jun. 2022.